



CUADRO SINÓPTICO

JARED GONZALEZ NAVARRO

MVZ. García Sedano Barreda Roberto

UNIVERSIDAD DEL SURESTE

Licenciatura en Medicina Veterinaria y Zootecnia

ZOOTECNIA DE EQUINOS

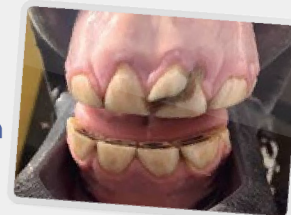
Tapachula Chiapas, 25 de septiembre del 2025

Cronometría dentaria del Equino

1

MUDA DE INCISIVOS:

- 2,5 años: Mudan los incisivos centrales (pinzas).
- 3,5 años: Mudan los incisivos medios.
- 4,5 años: Mudan los incisivos extremos.
- 5 años: El caballo tiene "boca hecha", es decir, toda la dentadura permanente está erupcionada y nivelada.




2

RASAMIENTO DE LOS INCISIVOS:

Se refiere al desgaste progresivo de la superficie de los incisivos, que cambia de forma con el tiempo.

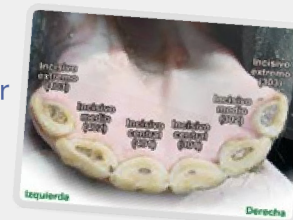- 6 años: Inicia el rasamiento de las pinzas.
- 7 años: Inicia el rasamiento de los incisivos medios.
- 8 años: Inicia el rasamiento de los incisivos extremos.



3

CAMBIO DE LA FORMA DE LA SUPERFICIE DE LOS INCISIVOS:

- 9 años: Las pinzas comienzan a ser circulares.
- 10 años: Los incisivos medios comienzan a ser circulares.
- 11-12 años: Los incisivos extremos comienzan a ser circulares.
- 13 años: Las pinzas adquieren forma triangular.
- 14 años: Los medios adquieren forma triangular.



4

SIGNOS ADICIONALES Y MARCAS:

- Cola de golondrina o gavilán: Un gancho que se forma en los incisivos extremos superiores alrededor de los 7 años, y que sirve como indicador de edad.

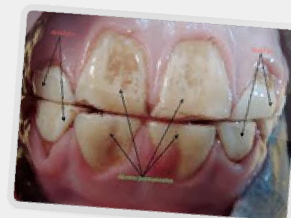Surco de Galvayne: Un surco que aparece en el incisivo extremo superior alrededor de los 10 años, se extiende hasta la base del diente a los 20 años, y luego desaparece.



5

SU IMPORTANCIA:

- La cronometría dentaria permite estimar la edad de un equino con cierta aproximación, aunque la precisión disminuye después de los 12 años.
- Es un método crucial para la gestión de caballos, ya que la edad influye en su salud, rendimiento y manejo.



**[https://www.google.com/search?
q=Cronometr%C3%ADa+dentaria+del+Equino&rlz=1C1CHZN_enMX1099MX1099&oq=C
ronometr%C3%ADa+dentaria+del+Equino&gs_lcrp=EgZjaHJvbWUyBggAEEUYOTIICA EQ
ABgWGB4yCggCEAAYChgWGB4yCggDEAAYgAQYogQyCggEEAAYgAQYogQyBwgFEAAY7
wUyCggGEAAYgAQYogQyCggHEAAYgAQYogTSAQgxMDAxajBqN6gCALACAA&sourceid=
chrome&ie=UTF-8](https://www.google.com/search?q=Cronometr%C3%ADa+dentaria+del+Equino&rlz=1C1CHZN_enMX1099MX1099&oq=Cronometr%C3%ADa+dentaria+del+Equino&gs_lcrp=EgZjaHJvbWUyBggAEEUYOTIICA EQABgWGB4yCggCEAAYChgWGB4yCggDEAAYgAQYogQyCggEEAAYgAQYogQyBwgFEAAY7wUyCggGEAAYgAQYogQyCggHEAAYgAQYogTSAQgxMDAxajBqN6gCALACAA&sourceid=chrome&ie=UTF-8)**