



Nombre de alumno: Sheila Irasema Almaraz Silva.

Materia: Anatomía comparativa y necropsia.

Asesor: MVZ. Arreola Rodríguez Ety Josefina.

Tema: Cuadro sinóptico sobre la Osteología animal.

Cuatrimestre: primer cuatrimestre

Licenciatura: Medicina veterinaria y zootecnia.

Parcial: 1.

Tapachula Chiapas el 27 de septiembre del 2,025

Osteología Animal

Permite
describir como
se encuentra
constituido
el esqueleto
animal, clasifica
los huesos de
acuerdo a su
forma, tamaño y
ubicación

Clasificación

Esqueleto Axial

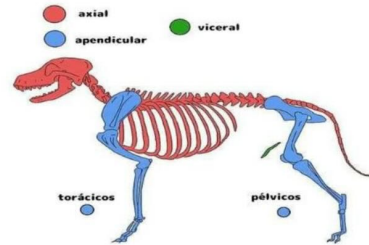
Incluye los huesos que forman la estructura ósea de la cabeza, el esqueleto laríngeo, la columna vertebral y la caja torácica.

Esqueleto Apendicular

Comprende la cintura pectoral, formada por elementos esqueléticos dérmicos y endocondrales, que sostiene la aleta pectoral o miembro anterior; y la cintura pélvica o caderas, formada sólo por elementos endocondrales, que sostienen la aleta pelviana o miembro posterior

Esqueleto esplecnico o visceral

Comprende huesos localizados dentro de las vísceras en algunas especies.



Bibliografías

- INSTITUTO NACIONAL TECNOLÓGICO, MANUAL DEL PROTAGONISTA, ANATOMIA Y FISILOGIA ANIMAL, Managua, 2016. <https://es.scribd.com/document/460354012/OSTEOLOGIA-ANIMAL>
- Bartolino, V. Skeletal organization of caudal fin in *Syngnathus abaster* (Osteichthyes, Syngnathidae). *Int. J. Morphol.*, 23(4):305-8, 2005. https://www.scielo.cl/scielo.php?script=sci_arttext&pid=S0717-95022013000200003
- <http://www.fcv.unl.edu.ar/museoanatomiaVeterinaria/esplacnico/#:~:text=El%20esqueleto%20e%20spl%C3%A1cnico%20consta%20de,hueso%20del%20coraz%C3%B3n%20del%20buey.>