



**UNIVERSIDAD DEL SURESTE
MEDICINA HUMANA
CAMPUS COMITAN**



TEMA:
ENFERMEDADES EXANTEMATICAS

MATERIA:
MEDICINA BASADA EN EVIDENCIA

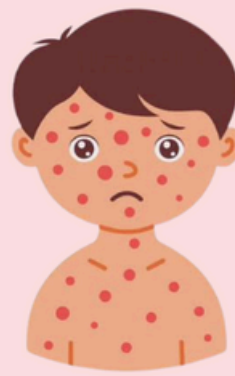ALUMNA:
DANIELA ELIZABETH CARBAJAL DE LEÓN

GRADO Y GRUPO:
OCTAVO A

DOCENTE:
DRA. CELESTE AZUCENA GORDILLO FONSECA

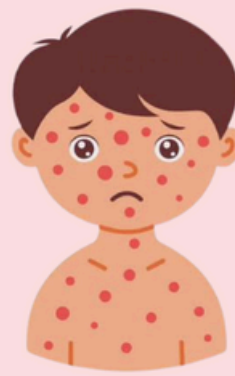COMITAN DE
DOMINGUEZ CHIAPAS
17 DE NOVIEMBRE DEL
2025

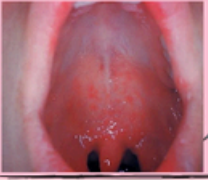











Enfermedades exantematicas



ENFERMEDAD	TIPO	CLINICA	DX Y TX
KAWASAKI <5 AÑOS 	VASCULITIS SX MUCOCUTANEO LINFONODULAR	<ul style="list-style-type: none"> • CONJUNTIVITIS BULBAR, BILATERAL • LENGUA EN FRESA • LINFADENO ADENOPATIA CERVICAL >1.5 CM • DESCAMACION PERIUNGEAL 	<ul style="list-style-type: none"> • BH (LEUCOCITOSIS) • EKG • ECOCARDIOGRAMA 
ERITEMA INFECCIOSO 6-19 AÑOS /GERIÁTRICO 	EXANTEMA MACULOPAPULOSO	<ul style="list-style-type: none"> • 1A ETAPA: EXANTEMA EITEMATOSOEN FRENTE Y MEJILLAS "BOFETADA" NO DOLOROSO • 2A ETAPA: EXANTEMA PAPULAR DISTAL "ENCAJE" 	<ul style="list-style-type: none"> • CLÍNICO • BH (ANEMIA, TROMBOCITOPENIA Y NEUTROPENIA LEVE) • DETERMINACION ANTÍGENOS IGM O PCR <p>TX SINTOMATICO</p> 
ESCARLATINA 3-15 AÑOS 	PAPULAR ERITEMATOSO	<ul style="list-style-type: none"> • FIEBRE >39.5° • PAPILAS ENROJECIDAS • PIEL DE LIJA O GALLINA • MANCHAS DE FORCHHEIMER 	<ul style="list-style-type: none"> • CULTIVO EDUCATIVO FARINGEO 
RUBÉOLA 5-9 AÑOS  <p>SRP: SUBCUTÁNEA BRAZO O MUSLO 12M, 4 A, 6A</p>	MACULOPAPULAR	<ul style="list-style-type: none"> • ADENOPATIAS DOLOROSAS RETRO AURICULARES Y SU OCCIPITALES • MANCHAS DE FORHHEIMER • EXANTEMA ROSADO • NO VACUNADOS 	<ul style="list-style-type: none"> • CLÍNICO • AISLAMIENTO VIRAL O IGM <p>TX SINTOMATICO</p> 
SARAMPIÓN 1-4 AÑOS  <p>SRP: SUBCUTÁNEA BRAZO O MUSLO 12M, 18M</p>	MACULOPAPULAR	<ul style="list-style-type: none"> • PREERUPTIVA: TOS, CORIZA Y CONJUNTIVITIS • ERUPTIVA: DETRÁS DEL PABELLON AURICULAR DE INICIO • LINEAS DE STIMSON • MANCHAS DE KOPLIK Y HERMAN 	<ul style="list-style-type: none"> • CLÍNICO • ANTICUERPOS IGM 

Enfermedades exantematicas



ENFERMEDAD	TIPO	CLINICA	DX Y TX
ROSEOLA 6M-2 AÑOS  	EXANTEMATICA MACULOPAPULAR	<ul style="list-style-type: none"> • FIEBRE $>40^{\circ}$ DE 2-4 DIAS • MACULOPAPULAS ROSADAS 2-3MM EN FORMA DE ALMENDRA (TRONCO, CUELLO, CARA, EXTREMIDADES) • MANCHAS DE NAGAYAMA 	<ul style="list-style-type: none"> • CLÍNICO • FIEBRE QUE AL DESAPARECER HAY EXANTEMA  <p>TX SINTOMATICO</p>
MONONUCLEOSIS 15-24 AÑOS  	MACULOPAPULAR VESICULAR	<ul style="list-style-type: none"> • FIEBRE, LINFADENOPATIA Y DATOS DE FARINGITIS • HEPATOESPLENOMEGALIA, PETEQUIAS Y DOLOR ABDOMINAL • EXANTEMA 	<ul style="list-style-type: none"> • LINFOCITOSIS, LINFOCITOS ATÍPICOS Y SEROLOGÍA POSITIVA A EPB • REACCION PAUL-BUNNELL  <p>TX SINTOMATICO</p>
VARICELA <10 AÑOS   <p>VARIVAX/MMRV 12M, 2-4A</p>	EXANTEMATICA VESICULAR	<ul style="list-style-type: none"> • EXANTEMA DE DISTRIBUCIÓN CENTRÍPETA, EN PATRÓN DE CIELO ESTRELLADO, PRURIGINOSO, VESÍCULAS EN GOTAS DE LLUVIA, COSTRAS 	<ul style="list-style-type: none"> • CLÍNICO • CULTIVO, SEROLOGÍA IGM O IGM, PCR O ANTICUERPOS FLUORESCENTES POSITIVOS CONTRA VARICELA 
PIE, MANO, BOCA 12 M- 5 AÑOS  	EXANTEMATICA	<ul style="list-style-type: none"> • PEQUEÑAS VESÍCULAS EN POCA MANOS Y PIES INCLUSO GLÚTEOS QUE DESAPARECEN DE 7 A 10 DÍAS SIN DEJAR CICATRIZ AFTAS O LLAGAS EN LA BOCA FIEBRE VARIABLE DISMINUCIÓN DEL APETITO Y CAÍDA DE LAS UÑAS 	<ul style="list-style-type: none"> • CLÍNICO • PCR 

Bibliografía

- Diagnóstico diferencial de los exantemas infecciosos en la infancia. México, instituto mexicano del seguro social, 2011