



**Universidad del Sureste  
Campus Comitán  
MEDICINA HUMANA**

**Alumno:**

Orlando Gamaliel Méndez Velasco

**Docente:**

Dra. Celeste Azucena Gordillo Fonseca

**Materia:**

Medicina Basada en Evidencias

**Tema:**

Pregunta Pico

**Grado:** 8vo

**Grupo:** A

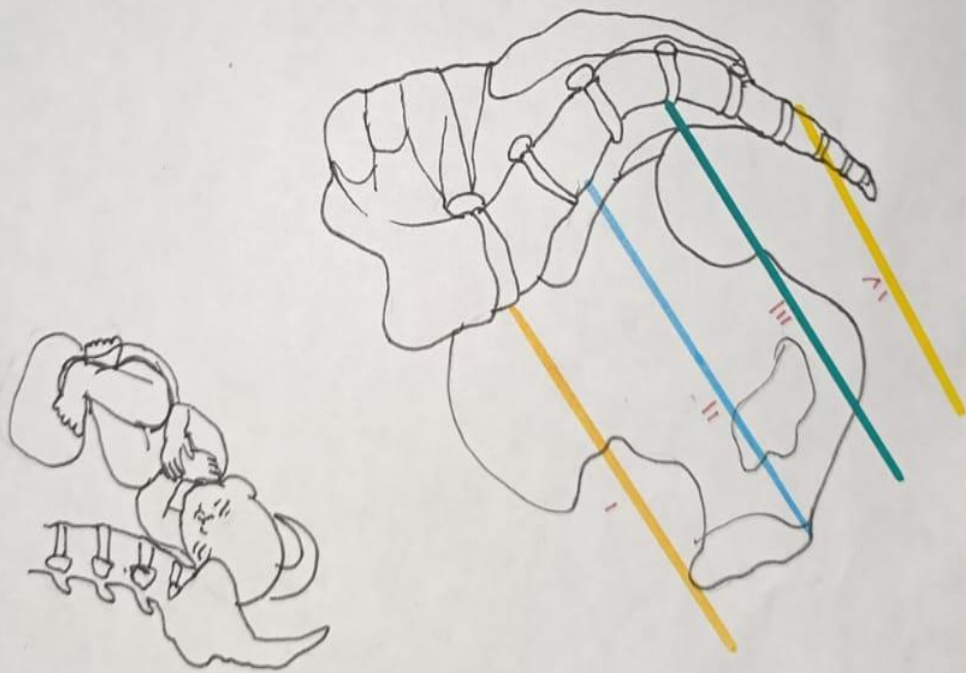
# PLANOS HODGE

I Línea imaginaria entre promontorio y el borde superior de la sínfisis del pubis, feto móvil.

II Línea paralela anterior y pasa el borde interior del pubis, feto en presentación fija.

III Línea paralela a las 2 anteriores y pasa por las espinas isquiáticas, feto encajado.

IV Paralelo a las 3 anteriores, y pasa por la punta del coxis feto profundamente encajado.



# SILVERMAN - ANDERSON

0

1

2

Aleteo  
Nasal



Ausente



Mínimo



Marcada

Movimientos  
toracoabdominales



Sincronizado




Retraso en  
Inspiración




Expansión des-  
coordinada


Quejido  
Respiratorio



Ausente

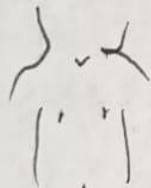

Audible con  
estetoscopio

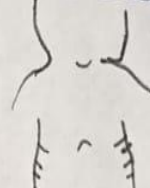

Audible

Retracción  
Xifoidea



Sin retracción

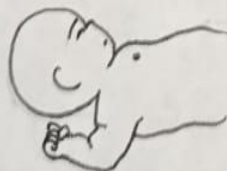

A penas  
visible

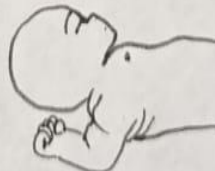

Marcada

Tiraje  
Intercoastal



Ausente



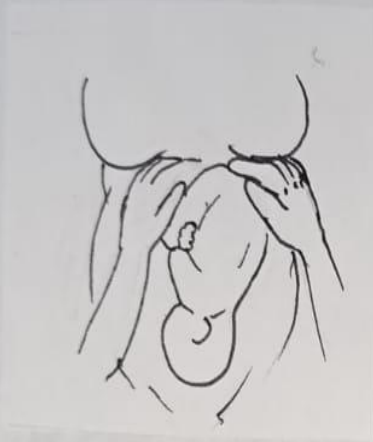A penas  
visible



Marcada

# MANIOBRAS LEOPOLD

1° Maniobra



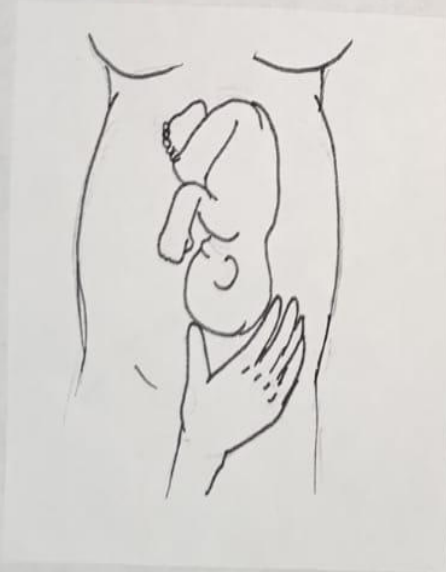Evalúa la altura del fondo uterino

2° Maniobra



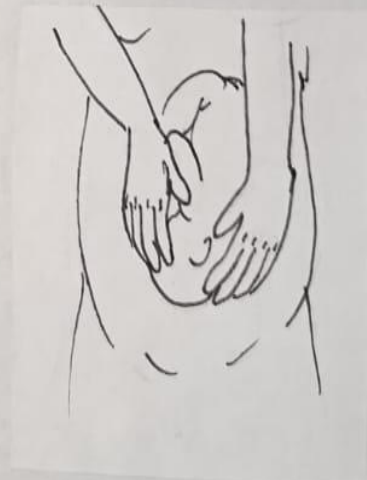Evalúa la posición fetal

3° Maniobra



Evalúa la presentación fetal

4° Maniobra




















Grado de encajamiento



# ESCALA DE CAPURRO

$$\frac{\text{Puntaje} + \text{Constante (204)}}{7} = \text{SDG}$$

	0	8	16	24	
OREJA	 Plana, sin incurvación	 Borde superior incurvado	 Todo el borde superior incurvado	 Pabellón total incurvado	
MAMA	 No palpable	 < 5mm	 5-10 mm	 > 10 mm	
PEZÓN	 Apenas visible, sin areola	 Diámetro < 7.5, areola lisa y chata	 Diámetro > 7.5, areola definida, borde plano	 Diámetro > 7.5mm, areola definida, borde elevado	
PIEL	0 Muy fina, gelatinosa	5 Fina y lisa	10 Más gruesa, lisa, descamación superficial	15 Gruesa, surcos superficiales, descamación de manos y pies	20 Gruesa, surcos profundos, apérgeminada
PIE	 Sin pliegues	 Marcas leves 1/2 Anterior	 Marcos 1/2, Surcos 1/3	 Surcos 1/2 Anterior	 Surcos > 1/2 Anterior