



Royer Obed Ramírez López

Interpretación de rayos x no patológico

Primer Parcial

Imagenologia

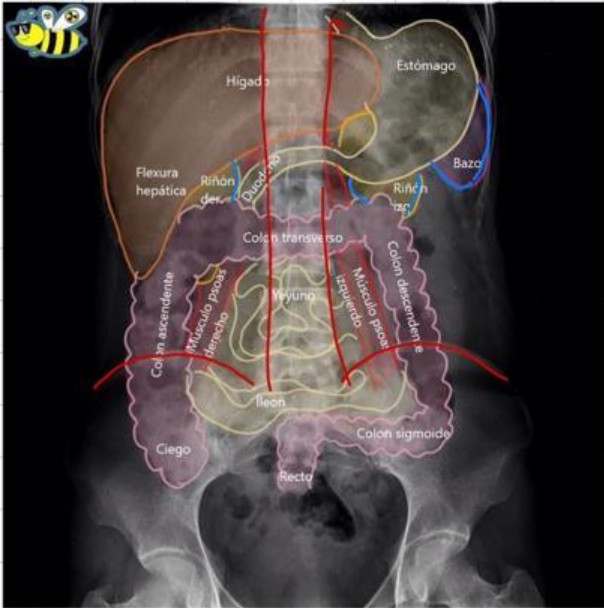
Dr. Erick Jair Domínguez Santiago

Licenciatura en Medicina Humana

Cuarto Semestre

Comitán de Domínguez Chiapas miércoles, 10 de septiembre del 2025

Radiografía



Se observa 2 radiografías abdominales simples postero-anterior

• **Hígado**: Morfología sin datos de defectos o señales de alguna masa.

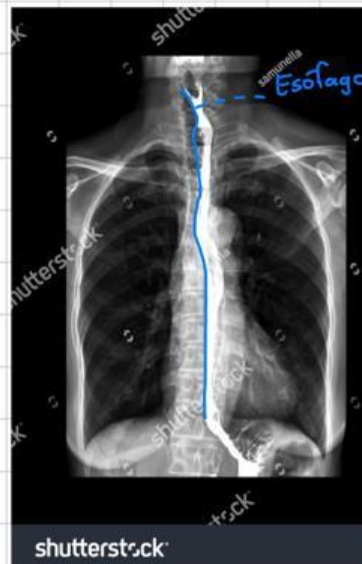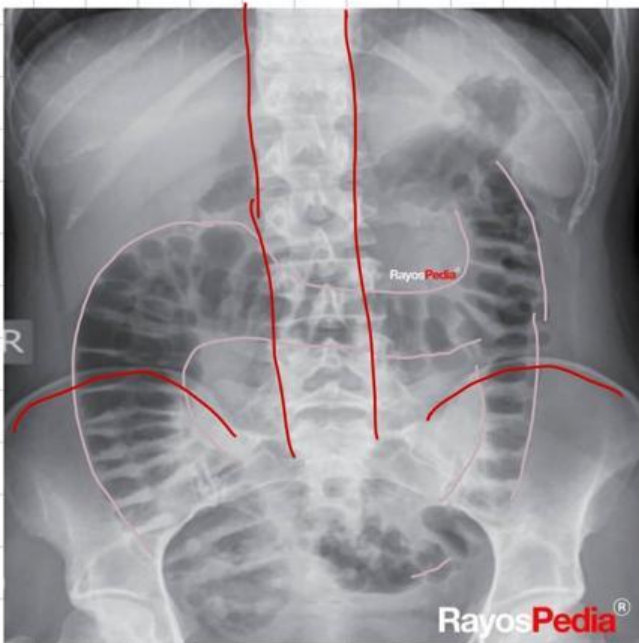
• **Estómago**: Partes anatómicas sin dilatación o cuerpos extraños radiopacos.

• **Intestino grueso**: Posición anatómica normal, pared fina y sin datos de malformaciones o dilataciones. Patrón de gas intestinal normal.

• **Intestino delgado**: Se observa una distribución normal del gas intestinal. No se identifica niveles hidroaéreos patológicos. Sin datos de engrosamiento o masas patológicas.

• **Sombras de órganos**: Son visibles con un tamaño y contorno dentro de los límites normales. Sin datos de masas o desplazamiento.

• **Huesos**: De la pelvis y la columna se visualizan sin evidencias de fracturas, lesiones líticas o blásticas evidentes.



• **Esófago**: Se

encuentra con un calibre normal, sin datos de estenosis. Las capas se observan lisas. No se observa ninguna obstrucción.

Impresión diagnóstica

• Radiografía abdominal simple dentro de los límites normales. No se observa hallazgos patológicos.