



Cuadro comparativo

Bruno Marioni Hernandez Gomez

Parcial I

Propedéutica, Semiología Y Diagnóstico Físico

Dra. Karla Sofia López Gutiérrez

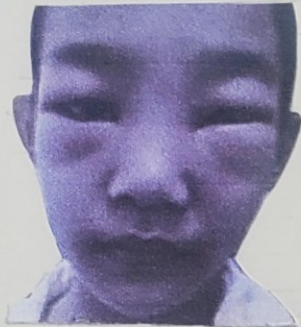Medicina Humana

Cuarto Semestre

Comitán de Domínguez, Chiapas a 13 de septiembre del 2025

FACIES

FACIE RENAL



- Piel pálida con ictericia: debido a la acumulación de toxinas
- Edema facial: la retención de líquidos puede causar hinchazón en la cara
- Ojeras pronunciadas: fatiga y mala circulación puede resultar ojeras marcadas
- Resaca y flujito en la piel: piel seca y con picazón debido a la acumulación del desecho del cuerpo.

FACIE PARKINSONIANA



- Hipomimia: Reducción de la expresividad facial
- Boca abierta: + babilo ocasional
- Mirada fija: coloración azulada en el lobulo de la oreja. Párpado disminuido mirada intensa
- Rigidez facial: dificultad para mostrar expresiones

FACIE CAQUETICA



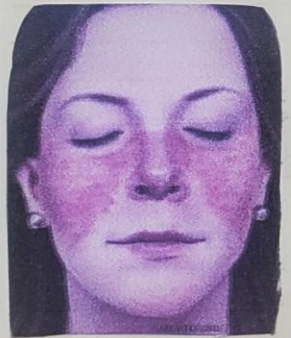- Caquexia: Apariencia delgada y frágil
- Reducción de grasa subcutánea: Chond.
- Pómulos prominentes: debido a la pérdida.
- Enoftalmos: Aspecto de fatiga
- Xerodermia y palidez: falta de hidratación
- Hipoplasia labial: menor volumen
- Facie asotada: Expresión de cansancio y enfermedad

SINDROME DE CUSHING



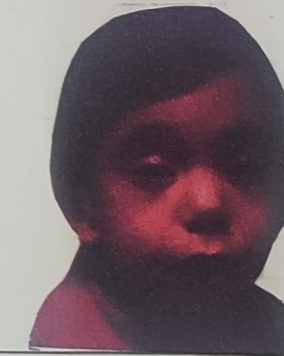- Cara de luna llena: Rostro redondo + abultado
- Obesidad central: Acumulación de grasa en el rostro
- Giba de buefalo: Acumulación de grasa superior del espalda
- Estrías: color rosado o púrpura de la piel
- Piel fina: frágil que se amarra

FACIE LÚPICA



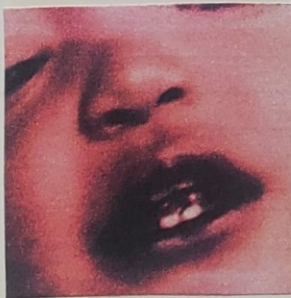- Erupción en forma de mariposa: lesión cutánea descamativa con edema en la mejillas
- Distribución Simétrica: erupción suele ser simétrica (central mitad izquierda)
- Fotosensibilidad: erupción se agrava con la reacción al sol
- Atrofia Cutánea: la piel puede volverse delgada con el tiempo.

SINDROME DE HORNER




- Cara redonda: rostro con forma redondo
- Ojos almendrados: inclinado hacia ↑
- Epicanto: Pliegue de la piel adicional en el interior del ojo
- Puente de la nariz plano: Nariz □
- Lengua protruyente: lengua que tiende a sobresalir.

FACIE CIANOTICA



- Cianosis: piel y mucosa tono azulado
- Hiperpigmentación labial: labios oscuros
- Oídos y nariz: coloración azulada en el lobulo de la oreja, punta de nariz
- Mejillas: tiene azul violáceo
- Hiperemia conduntival: vasos sanguíneos visible en los ojos.

FACIE MONGOLICA



- Ptosis: caída del párpado superior
- Miosis: Contracción de la pupila lo que da como resultado una pupila muy pequeña en lado afectado
- Anhidrosis: disminución de la sudoración de la mitad de la cara afectada.

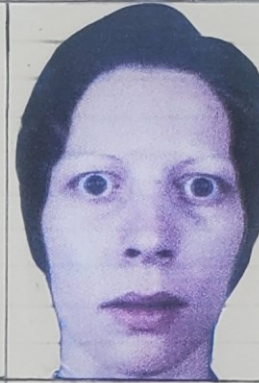FACIES

FACIE ACROMÉGALICA



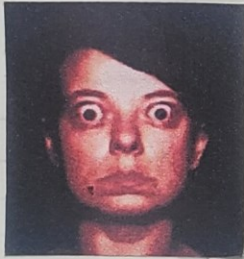- Frente Prominente: La frente se vuelve mas abombado
- Mandibula agrandada: la mandibula inferior se ensancha y sobresalen
- Nariz y labios agrandados: la nariz y los labios se vuelven mas grande y gruesa

FACIE ANÉMICA



- Piel Palida: aspecto palido en la piel
- Oleras: Osaricimiento y indimiento alrededor de los ojos
- Labio Palido: Coloración palido en los labios
- Conjuntivitis Palida: perdida de color de la parte interna de los parpado

FACIE HIPERTIROIDEA



- Rostro hinchado: Aparencia de cara hinchada y pastosa
- Palidez: Tono de piel palido: edema en los parpados
- Cabello y Uñas finos: Adelgazamiento del cabello y de las Uñas especialmente en la base de la Uñas.

FACIE LEONINA



- Piel agrosada: la piel se vuelve gruesa y con pliegues
- Nodulo cutaneo: aparición de nodulo en la piel.
- Prominente de la nariz y los labios: mas pronunciado
- Oleras agrandadas: y Prominente.