



*Priscila Monserrat Molina*

*Primer parcial*

*Propedéutica Semiología Diagnostico Físico*

*DRA. Karla Sofía Gutiérrez López*

*Medicina humana*

*Cuarto semestre, grupo "A"*

*Comitán de Domínguez, Chiapas a 13 de septiembre del*

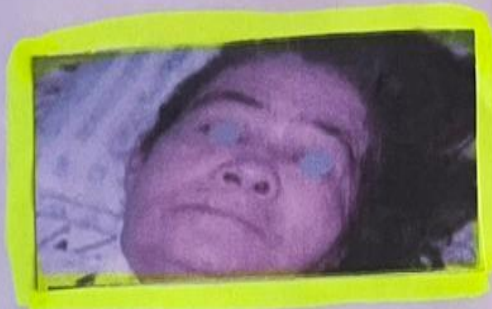
Nombre facies

Características

Imagen

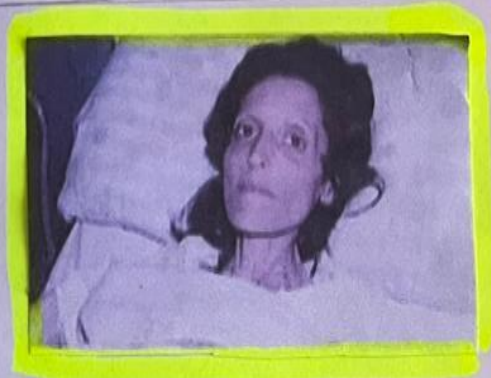Renal

- aspecto redondeado del rostro
- Edema
- Párpados, ojos entrecerrados y oblicuos y una posible palidez o tinte amarillento de la piel
- retención de líquidos
- En las mañanas es más evidente
- Piel seca y deshidratada



Loquelica

- Pérdida notable de masa muscular y subcutánea, de los que, prominencia de huesos faciales (mucosa y mandíbula)
- Ojos hundidos, una mirada vacía o triste, hundida
- Piel seca, escamosa y arrugada
- Boca con comisura caídas de labios desgastados
- Desgastamiento de estructuras óseas



Lupica

- Eritema en mejillas y puente nasal
- forma de mariposa
- fotosensibilidad, piel atrofica
- Lesiones en la piel, a menudo con escamas o cicatrices







Cianotica




- coloración azulada en mejillas, labios y lobulillos, orejas frontales
- causada por hipoxia; por la falta de oxígeno en la sangre





Nombre facies	Características	Imagen
Parkinsoniana	<ul style="list-style-type: none"> <li>• hipomimia: falta de movimientos faciales</li> <li>• Mirada fija o con parpadeo, o ausencia de ojos vidriosos</li> <li>• Labios tensos, a menudo con una comisura</li> <li>• Piel sebacea, con mayor tendencia a la sudoración debido a problemas con sistema autónomo</li> </ul>	
Síndrome de Cushing	<ul style="list-style-type: none"> <li>• Cara redonda de luna llena debido a la redistribución de la grasa</li> <li>• Eritérmico rojo en cara (enrojecimiento facial)</li> <li>• Piel fina con moretones faciales extra violetas</li> <li>• Presenta hirsutismo por dentro el paciente</li> </ul>	
Síndrome de Horner	<ul style="list-style-type: none"> <li>• Ptosis (parpado caído en un solo ojo)</li> <li>• Miosis (pupila contraída en un solo ojo)</li> <li>• Anhidrosis en un lado de la cara (falta de sudoración).</li> </ul>	
Mongoloide	<ul style="list-style-type: none"> <li>• Ojos almendrados con pliegue epicanático, crea una apariencia de ojos más rasgados</li> <li>• Nariz pequeña y achatada, con puente nasal poco definido</li> <li>• Boca más pequeña, a menudo con microglosia</li> <li>• Lengua más grande de lo normal</li> <li>• Oídos más pequeños o ubicados más bajos de lo habitual</li> </ul>	



Nombre facie	Característica	Imagen
Leonina	<ul style="list-style-type: none"> <li>• Piel gruesa y oscura con engrosamiento, especialmente en el rostro</li> <li>• Aumento de los orificios, dando lugar a una apariencia similar a la de un león</li> <li>• hipopigmentación de la piel y pérdida de cejas, pestañas y cabello</li> </ul>	
Acromegalia	<ul style="list-style-type: none"> <li>• Mandíbula agrandada (prognatismo) causando una prominencia de la mandíbula inferior</li> <li>• Nariz mas grande, con una forma enzanhada</li> <li>• Labios gruesos y cejas prominentes</li> <li>• Agrandamiento de los manos y pies</li> </ul>	
Hipertiroides	<ul style="list-style-type: none"> <li>• Ojos prominentes (exoftalmos), que dan una apariencia de ojos saltones</li> <li>• Mirada anormal o de alerta</li> <li>• Piel fina y caida, con transpiración excesiva</li> <li>• cara del paciente delgada por aumento de metabolismo</li> <li>• aumento de frecuencia cardiaca (taquicardia) temblores finos manos</li> </ul>	 <p>Hipertiroides</p>
Anémica	<ul style="list-style-type: none"> <li>• Piel pálida especialmente (boca y ojos)</li> <li>• fatiga generalizada debilidad y mareos</li> <li>• ojos y labios descoloridos, con poca circulación sanguínea</li> </ul>	