



Mi Universidad

FACIES

Alan Mauricio Sánchez Domínguez

FACIES

Parcial I




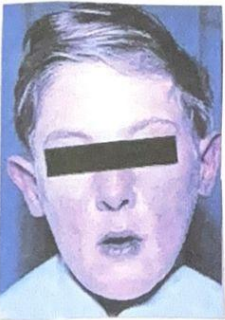
Semiología





Dra. López Gutiérrez Karla Sofia





Medicina Humana

Cuarto semestre

Comitán de Domínguez Chiapas a 06 de septiembre del 2025

Nombre	Imagen	Descripción
Renal		<ul style="list-style-type: none"> • Ictericia: por acumulación de toxinas y anemia, la piel se ve palida o amarillenta. • Edema: hinchazón en la cara especialmente en párpados de aspecto redondo y blando • Ojos oblicuos: Posición de ojos obliqua • Resequedad y picazón: debido a acumulación de desechos en el cuerpo.
Caquética		<ul style="list-style-type: none"> • Enofthalmos: Ojos hundidos y aspecto fatigado. • Piel seca y palida: falta de hidratación. • Reducción de grasa subcutánea: cara hundida. • Pómulas prominentes: debido a la pérdida de tejido. • Pérdida significativa de peso: apariencia delgada y frágil.
Lúpica		<ul style="list-style-type: none"> • Erupción en forma de mariposa: lesión eritematosa - dermatológica con edema en las mejillas y el puente nasal. • Atrfia cutánea: La piel puede volverse delgada y atrofiarse con el tiempo. • Fotosensibilidad: La erupción se agrava con la exposición al sol. • Distribución simétrica: la erupción suele ser bilateral y simétrica • Telangiectasias: Pequeños vasos sanguíneos visibles.
Cianotica		<ul style="list-style-type: none"> • Cianosis: Piel y mucosas con un tono azul violáceo • Oídos y nariz: coloración azulada en lóbulos de las orejas y punta de la nariz. • Labios oscuros: coloración azulada casi negro • Mejillas color azul:

Nombre	Imagen	Descripción
Parkinsoniana		<ul style="list-style-type: none"> • Hipomimia: Reducción de la expresividad facial. • Boca abierta: babeo ocasional • Mirada fija: Parpadeo disminuido y mirada intensa • Rigidez facial: Dificultad para mostrar emociones.
Síndrome de Cushing		<ul style="list-style-type: none"> • Cara de luna llena: Rostro redondeado y abultado. • Obesidad central: acumulación de grasa en el tronco • Estrías: Estrías de color rosado o púrpura en la piel. • Piel fina: Piel delgada y frágil que se amarra con facilidad.
Síndrome de Horner		<ul style="list-style-type: none"> • Ptosis: Caída del párpado • Miosis: Contracción de la pupila, lo que da como resultado una más pequeña en el lado afectado. • Anhidrosis: disminución de la sudoración en la mitad de la cara afectada.
Mongolade		<ul style="list-style-type: none"> • Epicantero: Pliegue de piel adicional en el interior del ojo. • Puente nasal plano: Nariz con puente nasal aplanado. • Lengua protruyente: Lengua que tiende a sobresalir. • Cara redondeada: rostro con forma redondeada.

Nombre	Imagen	Descripción
Acromegalia		<ul style="list-style-type: none"> • Frente prominente: se vuelve más abombada. • Nariz y labios grandes: se vuelven más gruesos y grandes. • Mandíbula grande: la mandíbula inferior se ensancha y sobresale. • Espaciamento dental: los dientes se encuentran más separados.
Hipertiroidismo		<ul style="list-style-type: none"> • Palidez: La piel se vuelve blanca, pálida o amarillenta. • Edema facial: Apariencia de cara hinchada. • Edema en párpados: Párpados hinchados. • Cabello y cejas finas: Cabello y cejas delgadas, especialmente en cejas.
Anémica		<ul style="list-style-type: none"> • Palidez: Aspecto pálido en la piel. • Ojeras: oscurecimiento o hundimiento al rededor de los ojos. • Conjuntivas pálidas: Palidez en parte interna de los párpados. • Labios pálidos: Palidez en labios.
Leonina		<ul style="list-style-type: none"> • Nódulos cutáneos: Aparecen presencia de nódulos en la piel. • Boca agrandada: Los labios se vuelven más grandes. • Pérdida de la nariz: La nariz desaparece haciendo parentesco a un león. • Pérdida en la vista y orejas: con el tiempo el ptx pierde vista y orejas.