



Mi Universidad

Cuadro comparativo

Danessa Suquey Vázquez Alvarado

Cuadro comparativo

Primer parcial

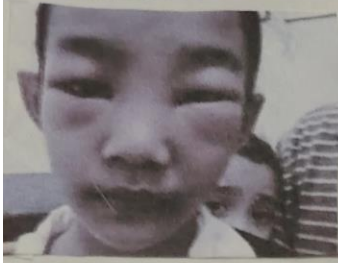Propedéutica semiología y diagnóstico físico

Dra. López Gutiérrez Karla Sofía

Medicina humana

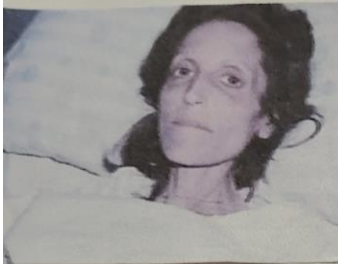Cuarto semestre

Cuadro comparativo



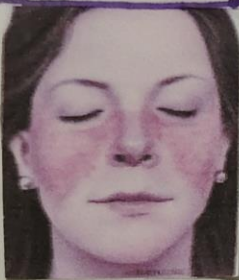Facie renal

- características:
- Edema facial
 - Piel seca y atrófica
 - Cambios en las uñas
 - Rostro pálido
 - Edema en miembros inferiores



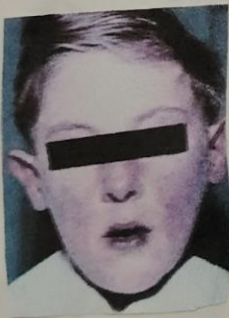Facie caquexica

- características:
- Relieves óseos marcados
 - Aspecto triste y cansado
 - Atrofia muscular
 - Ojeras
 - Las mejillas están hundidas
 - Nariz afilada
 - Pérdida de peso.



Facie típica

- características:
- Forma de mariposa.
 - Erupción eritemato-papulo escamosa en las mejillas.
 - Telangiectasias.



Facie cianótica

- características:
- Coloración azulada más notable en las mejillas, la nariz, los lóbulos de las orejas y los labios
 - Zonas de afectación
 - Nivel de hemoglobina reducida.

Cuadro comparativo



Facies parkinsoniana

- Inexpresión
- Fijeza de la mirada
- Falta de parpadeo
- Aspecto grosero de la cara (cara pomposa)
- Boca entreabierta con salivoreo.



Facies síndrome de Cushing

- Cara de luna llena
- Piel roja
- Línea de bigote
- Hirsutismo
- Alopecia



Facies del síndrome de Horner.

- Miosis
- Ptosis palpebral
- Enoftalmos



Facies Mongoloide

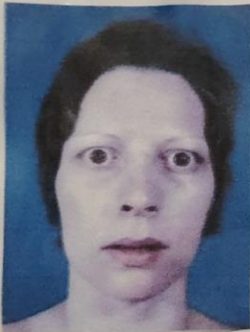- Ojos oblicuos
- Microcefalia
- Labios grandes
- Hipertelorismo
- Epicanto

Cuadro comparativo



Facie de la acromegalia.

- Protrusión de arco superciliares y de maxilar inferior
- Rasgos toscos por crecimiento de huesos y tejidos blandos
- Lengua grande (macroglosia)
- Crecimiento excesivo del labio.



Facie hipertiroidica

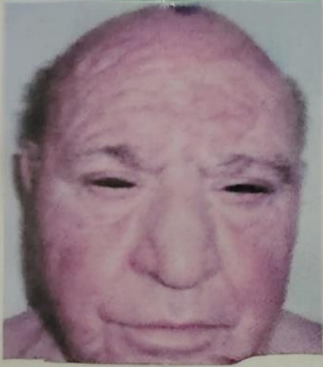
- Exoftalmos
- cara redondeada y edematosa
- Piel sudorosa y fina
- Enrojecimiento facial
- Párpados retraídos.



Facie de Leonina

- Palidez
- ojeras
- Adelgazamiento facial
- Aspecto de cansancio

Cuadro comparativo



Facies leonina

- Infiltración difusa de la piel
- Aumento de las surcos
- Arcos superciliares prominentes
- Pérdida de cejas y pestañas.