



Universidad del sureste
Mapa conceptual

Licenciatura en Medicina Humana
Facies

Dra: Karla Sofia Lopez Gutiérrez


Maggie Yahaira López Jimenez

PASIÓN POR EDUCAR

Cuarto semestre
Grupo “A”

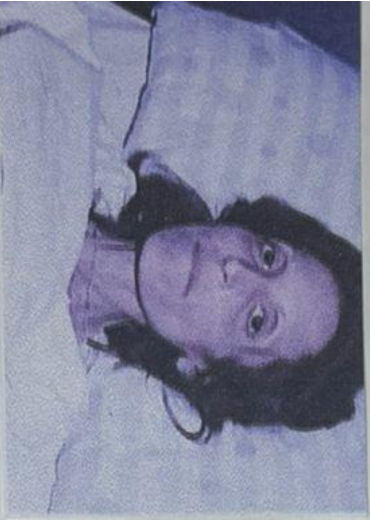Semiología

“FACIES”



Renal

pallor, edema
coloración anémica
(ictericia)




CAQUETICA

adelgazada estructuras óseas
prominentes por fusión de las
masas musculares y pérdida de
los depósitos de grasa, fosas
temporales excavadas, arcadas
cigomáticas prominentes globos
oculares hundidos se alterna
terminales.



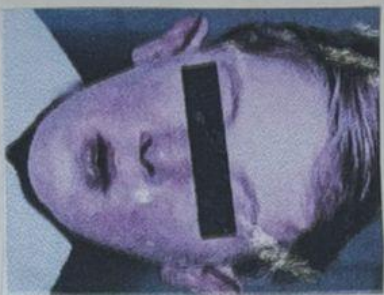Anémica

- pallor cutáneo
- mucosa más notable
en los labios, nariz y
las uñas.



LEONINA

Apariencia facial que recuerda a la de un león causada por una inflamación difusa de la piel de la cara que se engrosa y desarrolla surcos atenuados en línea



CIANOTICA

coloración azulada de mejillas, labios, lobulillos de las orejas y punta de la nariz por un aumento de la concentración de hemoglobulina reducida en la sangre capilar mayor de 591 dl



PARKINSONIANA

inexpresiva, con pérdida de la mímica (falta de jugador de póker) piel sebomica y lucida



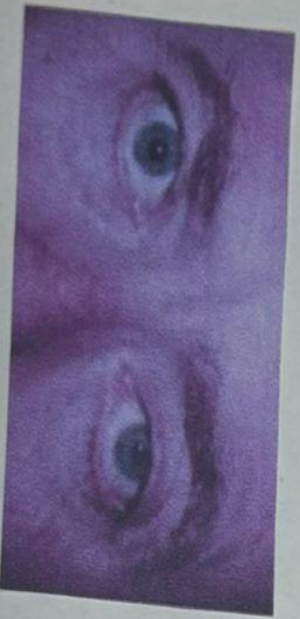
HOMEROLIDE

La cara redondeada con
epicanto en el ángulo
interno de los ojos, orejas
pequeñas, nariz en silla de
montón y maxilar superior relativo



ACROMEGALICA

Cara redonda "en una"
luna con hipertrofia
distribución anómala de
cabello facial y acompañada
de gibba dorsal



SINDROME DE HOMER

lado de la cara parpado
caído (ptosis) pupilas pequeñas
(miosis) y ausencia de sudoración
(anhidrosis) apariencia envidada
de los ojos

Referencias bibliográficas:

Solano-Iturri, G. (2020). «¿ Para qué auscultarle si le voy a pedir una TAC?» y otras perversiones en la práctica clínica diaria del siglo XXI. Defensa de la historia clínica para aspirar a la excelencia profesional. *Educación Médica*, 21(6), 403-409.