



UNIVERSIDAD DEL SURESTE
CAMPUS COMITÁN
LICENCIATURA EN MEDICINA HUMANA



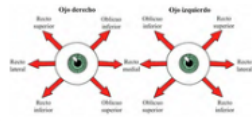
12 PARES CRANEALES

INFOGRAFIA

ALUMNO: Kasandra de Jesús Figueroa. Abadía
GRADO Y GRUPO: 1 "C"
MATERIA: Psicología médica.
DOCENTE: Dra. Dulce Melissa Meza López

Comitán de Domínguez, Chiapas a 06 de septiembre del 2025

VI. ABDUCENS



G: Nervio motor ocular, encargado del movimiento ocular lateral se encuentra en la protuberancia → orbita

E: Mirada lateral.

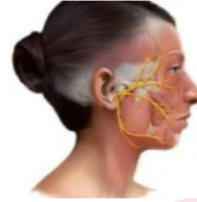P: Diplopia horizontal.

G: Motor, sensitivo y parasimpático. Encargado de los músculos de expresión, del gusto $\frac{2}{3}$ anteriores de la lengua glándulas salivales/lagrimales. Se ubica en la protuberancia- glándulas, lengua, músculos de la cara.

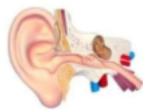E: movimientos faciales, gusto y reflejo corneal.

P: Parálisis periférica o central.

VII. FACIAL



VIII. VESTIBULOCOLEAR



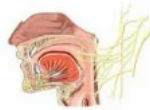G: Nervio sensitivo Nos sirve para la audición y el equilibrio. Se encuentra conducto auditivo interno → cóclea y vestíbulo.

E: prueba del susurro, de audición (Weber y Rinne) y prueba de equilibrio (Romberg)

P: Hipoacusia, Vértigo y nistagmo.

IX.

GLOsofaríngeo



G: Nervio sensorial, sensitivo, motor y parasimpático. Nos sirve para el gusto $\frac{1}{3}$ posterior de la lengua, deglución, reflejo nauseoso. Se ubica en el bulbo raquídeo- lengua, faringe, glándula parótida

E: Reflejo nauseoso, gusto y paladar.

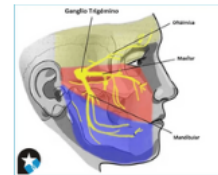
P: disfagia, ausencia de reflejo nauseoso.

G: Nervio motor, parasimpático y sensitivo. Moviliza los músculos de la faringe, paladar blando y la laringe participando en la deglución y la fonación, parasimpático torácico-abdominal y eferente reflejo nauseoso.

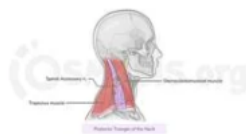
E: fonación, deglución, paladar (úvula se desvía al lado sano), reflejo nauseoso.

P: disfonía, disfagia y desviación úvula

X. VAGO



XI. ACCESORIO



G: Nervio motor del esternocleidomastoideo y trapecio. Se encuentra en la médula cervical (raíces C1-C5) y bulbo; sale por foramen yugular.

E: Elevar hombros y girar cabeza contra resistencia.

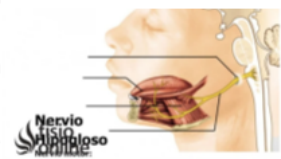P: Debilidad trapecio/ECM, hombro caído.

G: Nervio motor. se encarga de mover la lengua (intrínseco y extrínsecos). Se encuentra en el bulbo raquídeo- músculos de la lengua.

E: sacar/ mover la lengua, fuerza contra la mejilla

P: desviación hacia el lado lesionado, atrofia, fasciculaciones.

XII. HIPOGLOSO



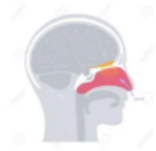Referencias bibliográficas:

- Moore, K. L., Dalley, A. F., & Agur, A. M. (2018). Anatomía con orientación clínica (7ª ed.). Wolters Kluwer.
- Bates, B. (2021). Guía de exploración física e historia clínica (13ª ed.). Wolters Kluwer.
- Snell, R. S. (2019). Neuroanatomía clínica (8ª ed.). Wolters Kluwer.

12 Nervios CRANEALES

Son 12 nervios que emergen directamente del encéfalo (cerebro y tronco encefálico), a diferencia de los nervios raquídeos que salen de la médula espinal. Son responsables de funciones sensitivas motoras y parasimpáticas, principalmente en la cabeza y el cuello..

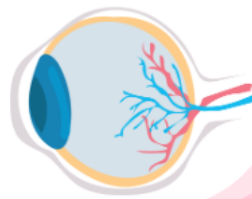
I. OLFATORIO



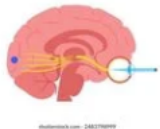
G: Nervio sensitivo puro, encargado del olfato. se encuentra desde la mucosa olfatoria → bulbo olfatorio → tracto olfatorio → corteza olfatoria.
E: se explora ocluyendo una fosa nasal y presentar olores no irritantes, y viceversa con la otra fosa nasal.
P: anosmia, hiposmia

G: Sensitivo puro. Transmite información visual. se ubica en retina → nervio óptico → quiasma óptico → corteza occipital.
E: Agudeza visual, campos visuales, fondo de ojo, reflejo pupilar.
P: Amaurosis, hemianopsias, pupila aferente relativa.

II. ÓPTICO

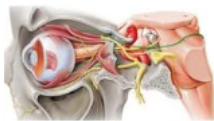

III. OCULOMOTOR



G: Nervio motor ocular y parasimpático. Nos sirve para movimientos oculares y reflejo pupilar. Se encuentra núcleo del mesencéfalo → Músculos extra oculares.
E: Movilidad ocular en H, reflejos de la luz
P: Ojo desviado abajo y afuera, prosistas, midriasis

IV. TROCLEAR PATÉTICO



G: Nervio motor ocular, movimiento del ojo hacia abajo y adentro (músculo oblicuo superior). Se ubica en el mesencéfalo (colículo inferior), único que sale por cara dorsal.
E: movimientos abajo-adentro.
P: diplopia vertical

G: Sensitivo y motor, nos sirve para la sensibilidad de la cara, córnea, mucosa ora/nasal y para la masticación. Se ubica en protuberancia - 3 ramas: oftálmica, maxilar y mandibular.
E: sensibilidad facial, reflejo corneal y fuerza de masticación.
P: anestesia facial, debilidad masticatoria y neuralgia trigeminal.

V. TRIGEMINO

