PARES CRANEALES

NERVIO OLFATORIO

1

Relacionado con el sentido del olfato.
Se explora presentando olores al paciente y pidiéndole que los identifique.

NERVIO ÓPTICO

2

Involucrado en la visión y la transmisión de información visual
*Agudeza visual: Se usa la tabla de Snellen para visión de lejos y una cartilla de Jaeger para visión cercana.

NERVIO OCULOMOTOR

3

Controla movimientos oculares, elevación de párpado y la constricción pupilar
*Movimientos oculares: seguir el dedo en diversas direcciones.

NERVIO TROCLEAR

4

Inerva el músculo oblicuo superior del ojo para controlar su movimiento
*Reflejos fotomotores: se ilumina cada ojo para comprobar la contracción pupilar.

NERVIO TRIGÉNIMO

5

Nervio mixto que transmite sensaciones del rostro y controla los músculos de la masticación
*Función motora: se pide al paciente que apriete los dietes o abra la boca contra resistencia.

NERVIO ABDUCENS

6

Controla el movimiento de abducción (hacia afuera) del ojo
*Movimientos oculares: se pide al paciente que siga un dedo en diversas direcciones

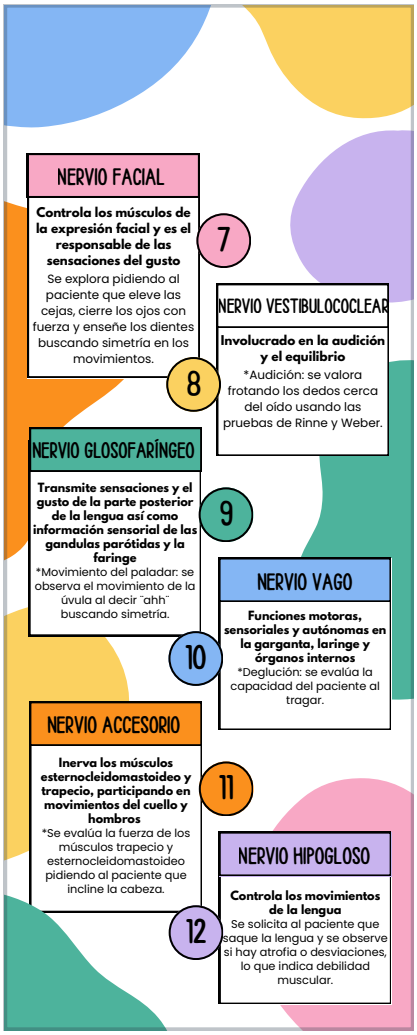
NERVIO FACIAL
Controla los músculos de la expresión facial y es el responsable de las sensaciones del gusto
Se explora pidiendo al paciente que eleve las cejas, cierre los ojos con fuerza y enseñe los dientes buscando simetría en los movimientos.
7
NERVIO VESTIBULOCOCLEAR
Involucrado en la audición y el equilibrio
*Audición: se valora frotando los dedos cerca del oído usando las pruebas de Rinne y Weber.
8
NERVIO GLOSOFARÍNGEO
Transmite sensaciones y el gusto de la parte posterior de la lengua así como información sensorial de las gandulas parótidas y la faringe
*Movimiento del paladar: se observa el movimiento de la úvula al decir "ahh" buscando simetría.
9
NERVIO VAGO
Funciones motoras, sensoriales y autónomas en la garganta, laringe y órganos internos
*Deglución: se evalúa la capacidad del paciente al tragar.
10
NERVIO ACCESORIO
Inerva los músculos esternocleidomastoideo y trapecio, participando en movimientos del cuello y hombros
*Se evalúa la fuerza de los músculos trapecio y esternocleidomastoideo pidiendo al paciente que incline la cabeza.
11
NERVIO HIPOGLOSO
Controla los movimientos de la lengua
Se solicita al paciente que saque la lengua y se observe si hay atrofia o desviaciones, lo que indica debilidad muscular.
12