



Licenciatura: Medicina humana

**Nombre del alumno: Galilea
Montserrat Gómez Gómez**

Docente: Dra. Dulce Melissa Meza

Nombre del trabajo: Infografía

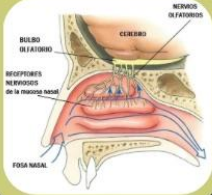
Materia: Psicología Medica

Grupo: "B"

Grado: 1er grado

Comitán de Domínguez, Chiapas a 07 de Septiembre del 2025

Pares craneales

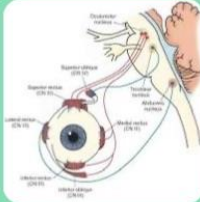
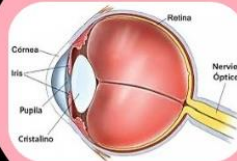


NERVIO OLFATORIO (I)

- **Función:** Olfato (sensorial).
- **Exploración:** Ocluir una fosa nasal y pedir que identifique olores conocidos.

NERVIO ÓPTICO (II)

- **Función:** Visión (sensorial).
- **Exploración:** Prueba de agudeza visual (cartilla), campos visuales y fondo de ojo.

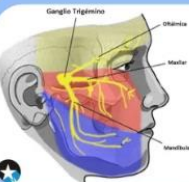
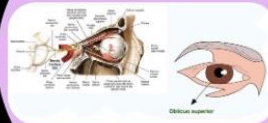


NERVIO OCULOMOTOR (III)

- **Función:** Movimientos oculares, elevación del párpado, reflejo pupilar.
- **Exploración:** Movimientos oculares en todas direcciones y reacción pupilar a la luz.

NERVIO TROCLEAR (IV)

- **Función:** Movimiento ocular hacia abajo y adentro (músculo oblicuo superior).
- **Exploración:** Pedir que mire hacia abajo y adentro.



NERVIO TRIGÉMINO (V)

- **Función:** Sensibilidad de la cara y fuerza de la masticación.
- **Exploración:** Estímulos de tacto/dolor en la cara; palpar músculos masticadores al apretar dientes.

NERVIO ABDUCENS (VI)

- **Función:** Movimiento lateral del ojo (músculo recto lateral).
- **Exploración:** Pedir que siga un objeto hacia afuera con la mirada.

