



Universidad del sureste
Lic. Medicina Humana



Alumno: Cristian Leonardo Velasco Abarca

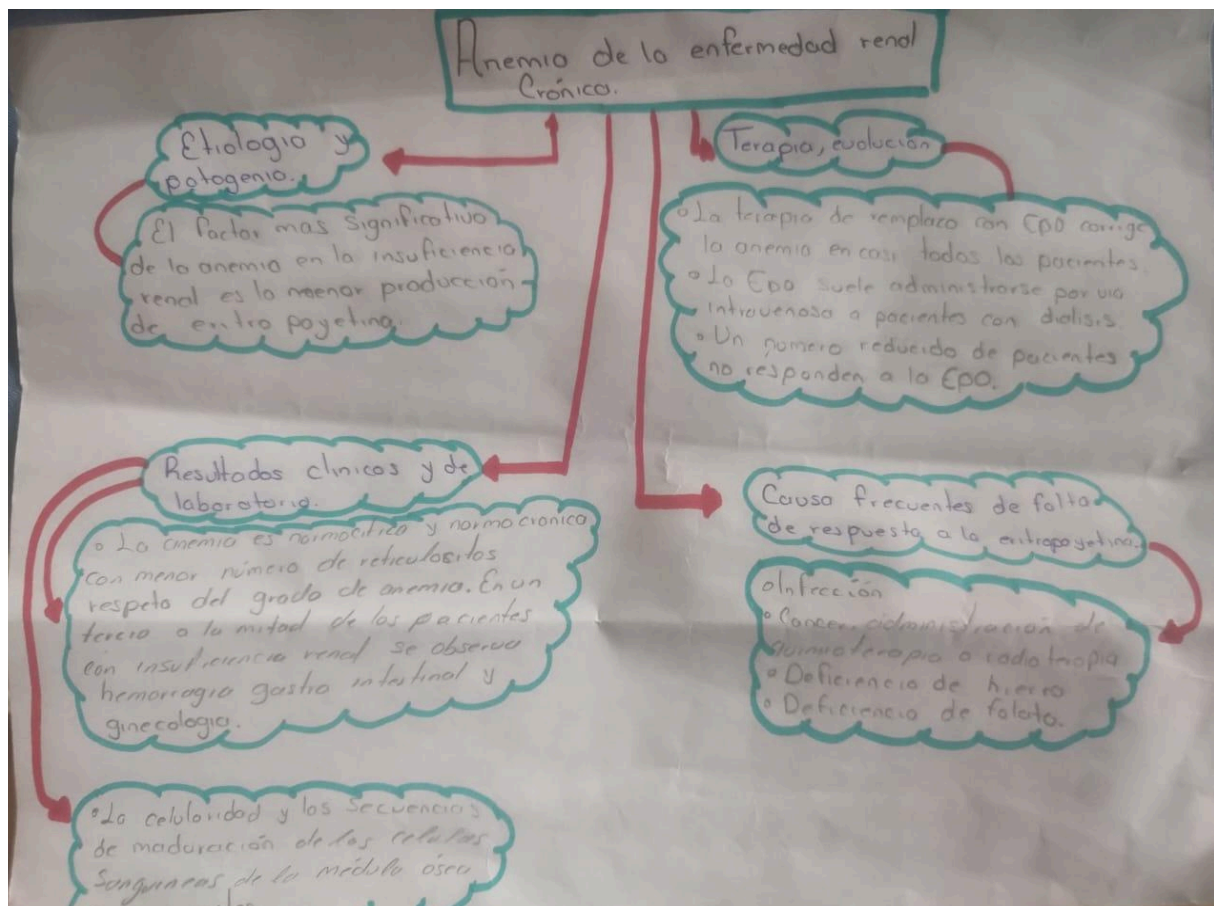
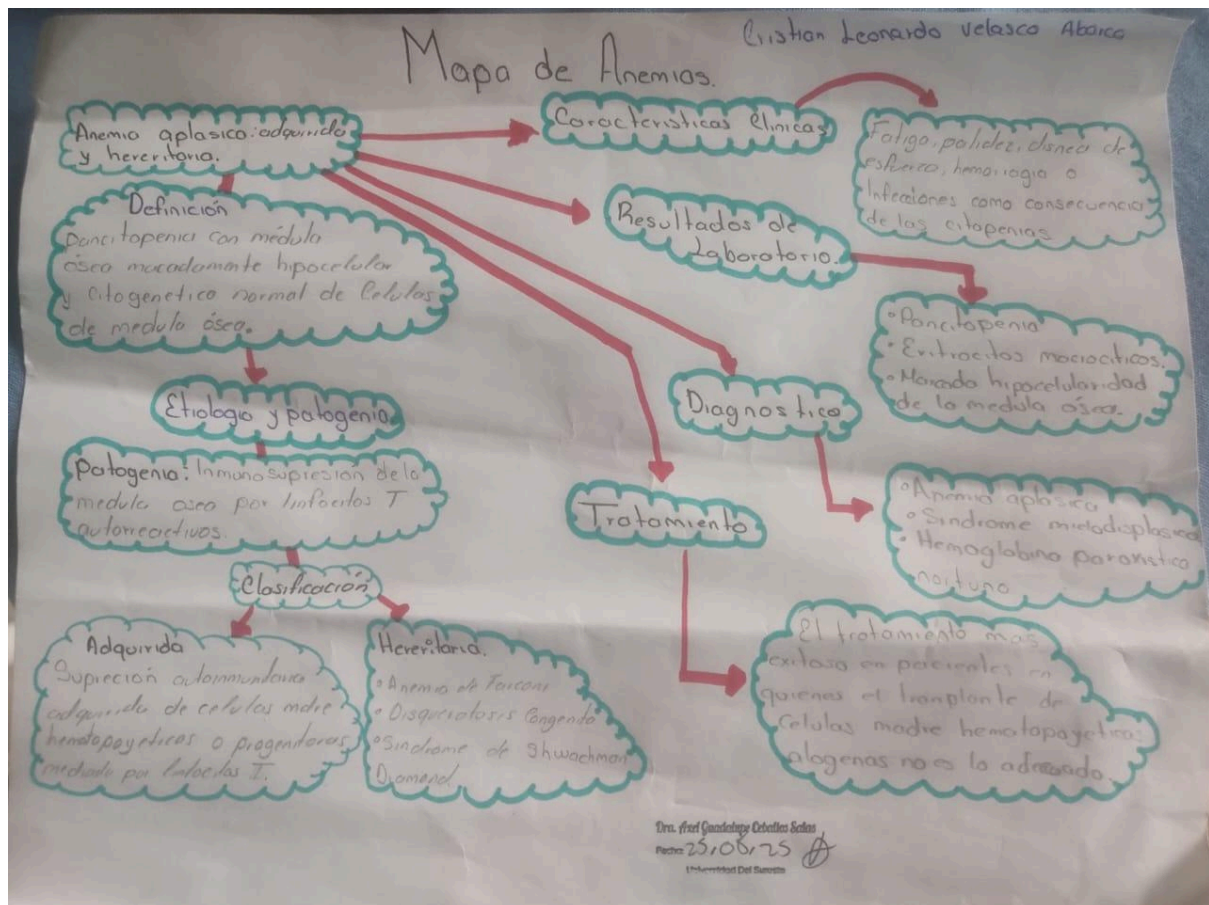
Catedrática: Dra. Axel Guadalupe Ceballos Salas

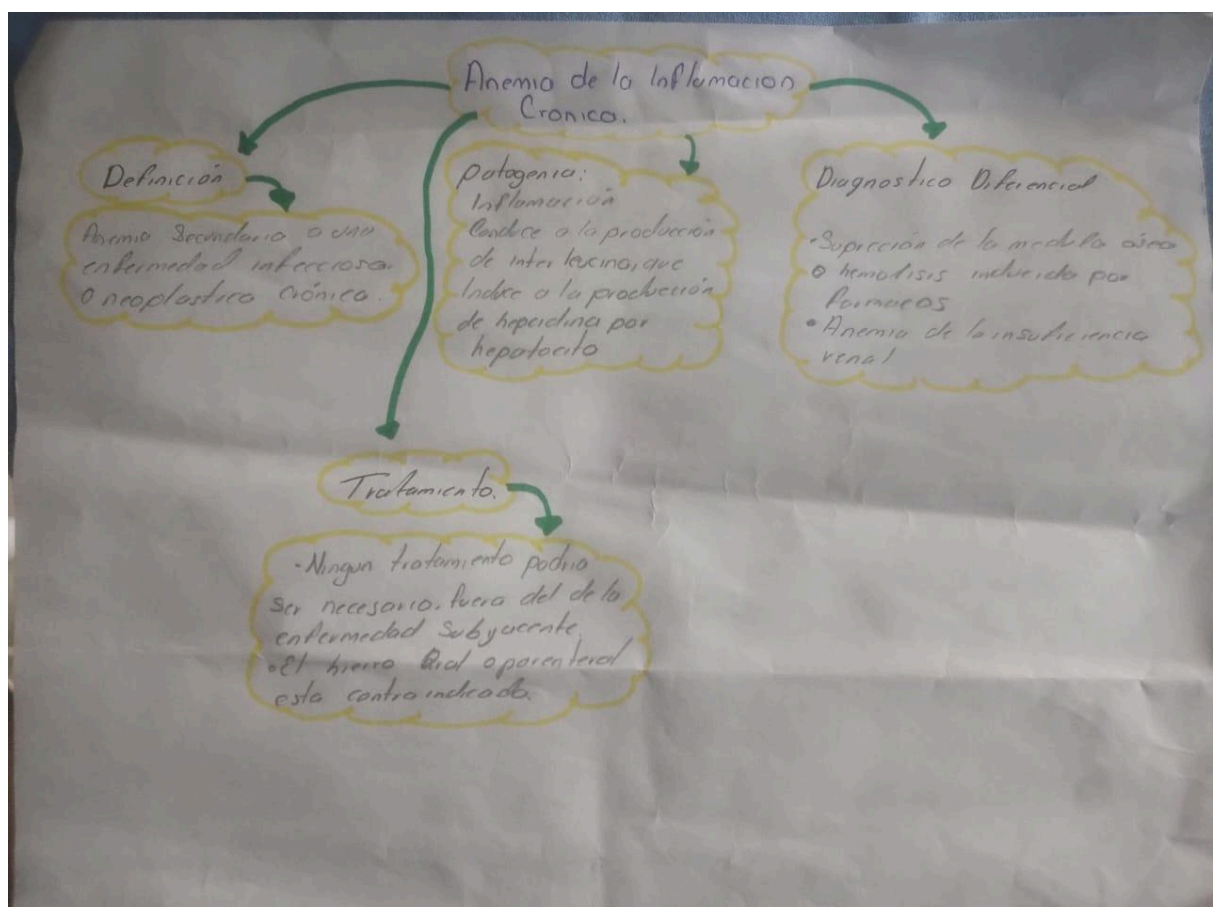
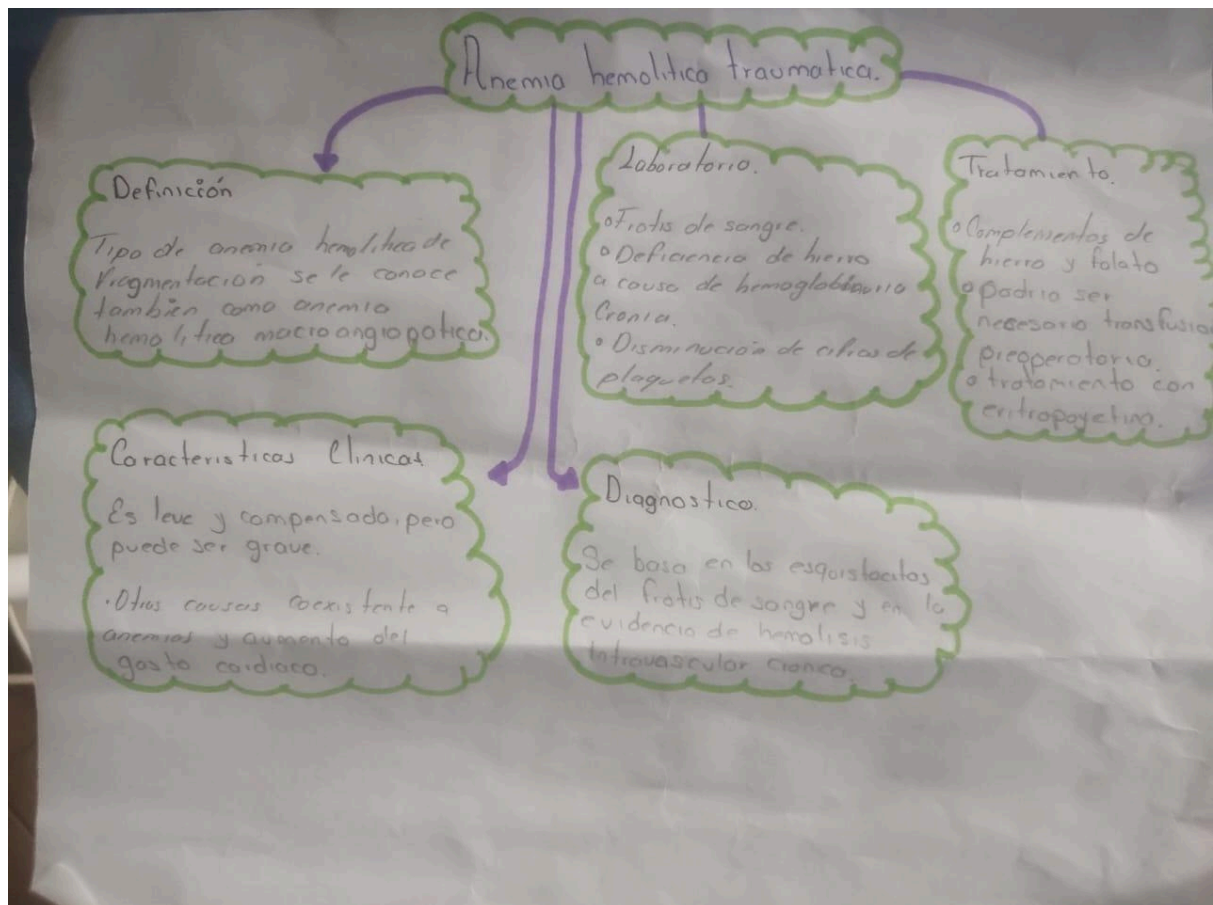
Fisiopatología II

Mapas conceptuales

08/09/2025

Campus Berriozabal, Chiapas





Anemia resultante de la infiltración de la médula ósea.

Definición.

• Anemia o pancitopenia asociada con infiltración extensa de la médula ósea es conocida como anemia mieloplásica.

Características Clínicas.

Sus características suelen ser las de la enfermedad subyacente pero el reemplazo de la médula ósea puede también acentuar las citopenias secundarias a ella.

Tratamiento y pronóstico.

Objetivo del tratamiento es el manejo de la enfermedad subyacente.

• Con frecuencia se observa una sobrevida corta del paciente con cáncer metastásico de la médula ósea.

Etiología

Invasión del componente esencial de la metástasis de células cancerosas y con frecuencia se asocia a la pérdida de E-cadherina.

Diagnóstico Diferencial.

• Globulos rojos nucleados y la leucocitosis pueden observarse en la sepsis abrumadora.
• La mielofibrosis primaria.

Bibliografía

Williams Manual de Hematología 8a edición.