



Nombre del Alumno: Consuegra Chacon Andrea Nohely

Nombre del tema: Esqueleto Axial

Parcial: 1er Parcial

Nombre de la Materia: Morfología

Nombre del profesor: Gordillo Abadia Anel Guadalupe

Nombre de la Licenciatura: Medicina

Semestre: 1er Semestre

ESQUELETO AXIAL

Función

Está compuesto por la cabeza ósea, el tronco, los huesos del oído y el hueso hioides. Forma el eje central del cuerpo humano y función principal es proporcionar soporte al cuerpo, proteger los órganos vitales internos y servir como punto de inserción para los músculos.

Cabeza ósea

El esqueleto de la cara se encarga de proteger en la encefalo y sus anexos.

Formado

Por 22 huesos divididos en 8 del craneo y 14 de la cara sin contar huesillos del oído y hioides.

Craneo

Frontal (1)
Parietal (2)
Temporal (2)
Etmoides (1)
Esfenoides (1)
occipital (1)

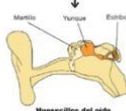Cara

-2 huesos nasales (2)
-huesos maxilares (2)
-huesos cigomáticos (o pómulos) (2)
-huesos lagrimales (2)
-cornetes nasales inferiores, (1)
-vómer y el hueso de la mandíbula (el único móvil).

Huesillos del oído

Son tres huesos localizados en el oído (martillo, yunque, estribo)

- Transmiten y amplifican las vibraciones sonoras hacia el oído interno.



Tronco

conecta la cabeza y las extremidades, e incluye el tórax, el abdomen, la pelvis y la espalda.

columna vertebral
Costillas
Esternón

Función del tronco
Protección, soporte, movimiento, distribución

Columna vertebral

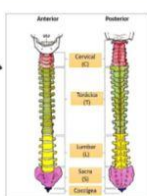
Es un tallo óseo, largo, resistente y flexible, se encarga de sostener la cabeza, se apoya en la pelvis y protege la médula espinal

Consta de 26 huesos:

24 vértebras,
el sacro
el cóccix.

33-34 vértebras en total:

- Cervicales (7)
- Torácicas (12)
- Lumbares (5)
- Sacras (5 fusionadas → sacro)
- Cóccigeas (4 fusionadas → cóccix)



Huesos del tórax

se le designa también como caja torácica. Es una Formación Osteocartilaginosa

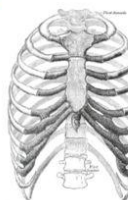Protegen

pulmones y corazón
- Participan en la respiración (expansión y contracción torácica)

- Incluye el esternón y los 12 pares de costillas (24 en total), que protegen el corazón y los pulmones.

12 pares de costillas: huesos planos curvos

- Verdaderas (1-7)
- Falsas (8-10)
- Flotantes (11-12)



Esternón

Hueso plano, impar, mediano estrecho que mide 15 a 12 cm.

simétrico

Situado en la parte anterior del tórax entre los cartílagos costales derechos y izquierdos

Punto de unión de las costillas
- Protege corazón y grandes vasos

Esternón
- Manubrio
- Cuerpo
- Apéndice xifoides

