



Nombre del Alumno: Kevin Daniel flores Lopez

Nombre del tema: esqueleto axial

Parcial: 1

Nombre de la Materia: morfología

Nombre del profesor: Dr. Gordillo Abadia Anel Guadalupe

Nombre de la Licenciatura: medicina humana

Cuatrimestre: 1ro

ESQUELETO AXIAL

FORMA PARTE DE EJE LONGITUDIAL

SE ENCARGA DE PROTEGER A LOS
ORGANOS INTERNOS

CABEZA ÓSEA

SE DIVIDE EN

COLUMNA VERTEBRAL

REGION CRANEAL

HUESO FACIAL

DENOMINADO
COMO CRÁNEO O
NEUROCRÁNEO

COMPUESTO POR
2 HUESOS
IMPARES

SE SITUA A LO LARGO
SAGITAL EN UNA
POSICION DORSAL, DE
TAL MANERA QUE HACE
RELIEVE

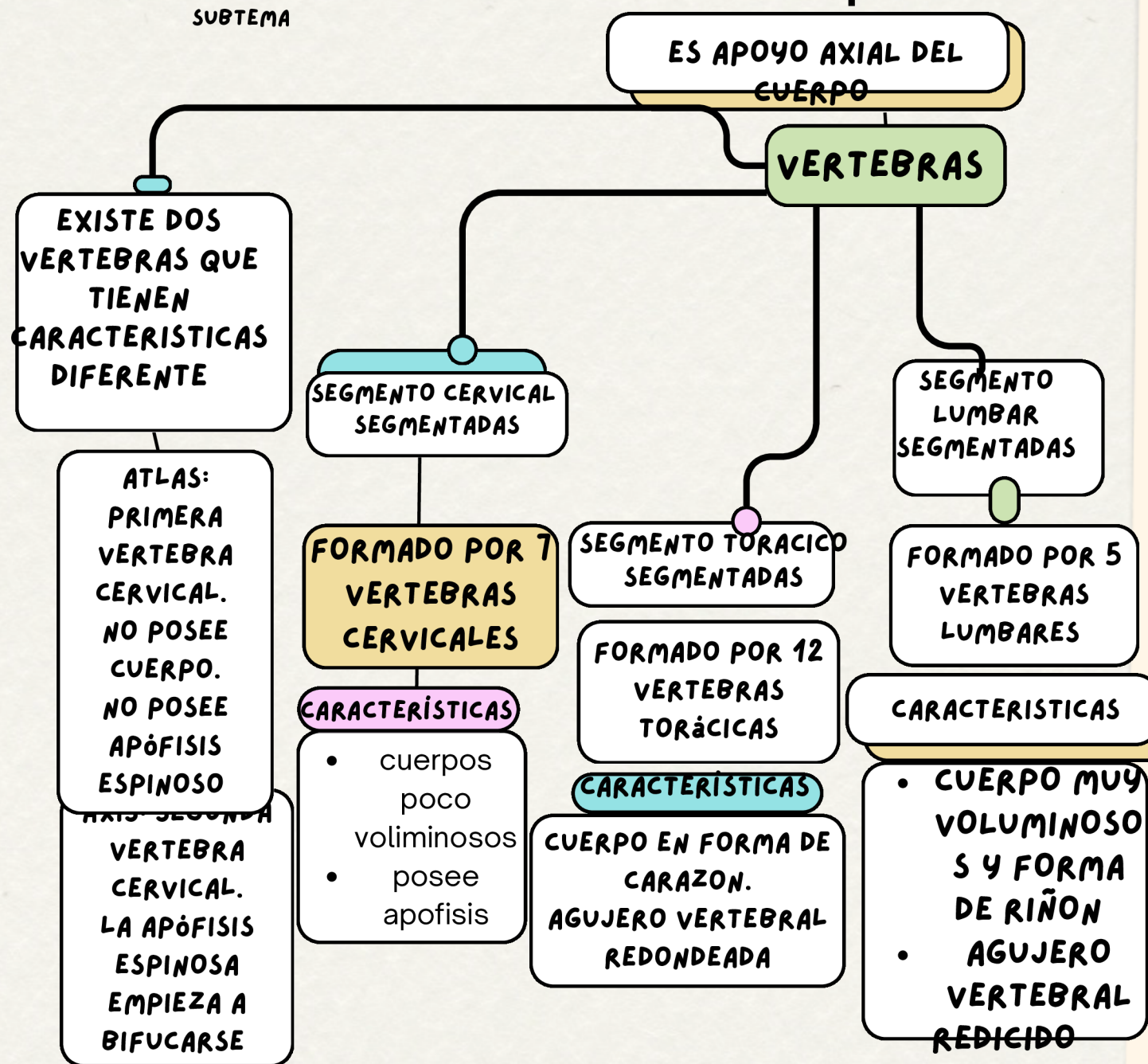
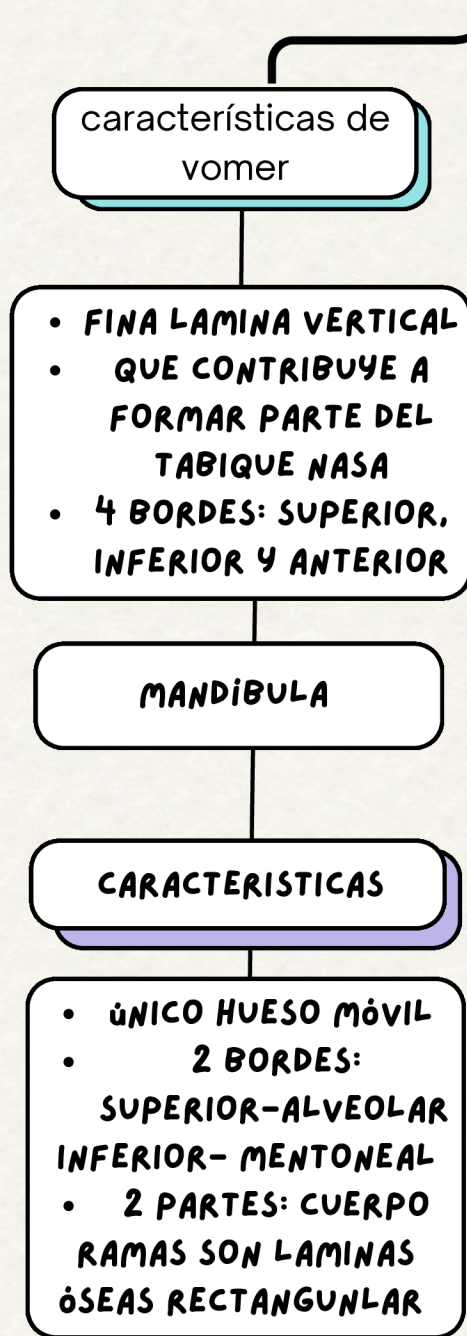ENCONTRAMOS
MEDULA ESPINAL

COMPRENDE DESDE
CRÁNEO HASTA LA
PELVIS

SE DIVIDE

- BOVEDA CRANEAL
- BASE DEL CRÁNEO

VÓMER



COLUMNA VERTEBRAL

ES

APOYO AXIAL DEL CUERPO

SE FORMA POR
VERTEBRAS

COMPRENDE
DESDE

CRÁNEO HASTA LA
PELVIS

SE SITUA

A LO LARGO DE EL PLANO SAGITAL EN
UNA POSICIÓN DORSAL, DE TAL
MANERA QUE HACE RELIEVE EN LA
SUPERFICIE POSTERIOR DE CUERPO

COMPRENDE
DESDE

CRÁNEO HASTA LA PELVIS

ENCONTRAMOS

ENCONTRAMOS

MEDULA ESPINAL

6 HUESOS PARES DEL REGION FACIAL

LAGRIMAL

CARACTERÍSTICAS

- laminilla osea rectangular
- delimitado detras por la apofisis frontal del maxilar
- posee 2 caras: lateral, medial
- posee 4 bordes: palatina, cigomatica, alveolar, frontal

PLANO

CARACTERÍSTICAS

- forma de L
- posee 2 caras: lamina perpendicular, lamina horizontal
- tiene 4 ángulos:
 - anterosuperior o apófisis orbitaria
 - anterosuperior o apófisis maxilar
 - anterosuperior o apófisis esfenoidal
 - anterosuperior o apófisis piramidal

NASAL

CARACTERÍSTICAS

- forman la pirámide nasal
- posee 2 caras: interna, externa
- posee 4 bordes: medial, lateral, superior e inferior

HUESO MAXILAR SUPERIOR

HUESO NORNETE NASAL INTERIOR

- posición central a cada lado de la cara
- se pueden distinguir en el un cuerpo, ocupado por el seno maxilar que tiene 2 cara: lateral, medial
- posee 4 apofisis

MALARES

características

- denominado como cigomático
- posee 2 caras: medial, lateral
- posee 4 ángulos: superior o apófisis frontal, inferior, anterior o apófisis maxilar, posterior o apófisis temporal



REGION CRANEAL

ESTA COMPUESTO POR

ESTA COMPUESTO POR

4 HUESOS IMPARES

ETMOIDES

CARACTERÍSTICAS

- HUESO MUY IRREGULAR
- SE DIVIDE EN DOS PARTES: MEDIA: LAMINA PERPENDICULAR, LATERAL: MASA LATERAL SE DENOMINA TAMBIEN LABERINTO ETMOIDAL

ESFENOIDES

CARACTERÍSTICAS

- COMPARA MORFOLOGICAMENTE A UNA MARIPOSA
- FORMA LA BASE DEL CRÁNEO
- 4 PORCIONES: CUERPO, ALAS MAYORES Y MENORES

FRONTAL

CARACTERÍSTICAS

- forma de segmento de esfera hueca aplanada
- dos porciones: escama: forma parte de la bóveda craneal, porción orbitaria: forma el extremo anterior de la base del cráneo
- dos caras: interna y externa

OCCIPITAL

CARACTERÍSTICAS

- silueta romboidal
- agujero magno permite dividir el hueso en cuatro porciones: escama detrás del agujero, basilar situada delante del agujero, condileas ambos agujeros

ESTA COMPUESTO POR

2 HUESOS PAR

TEMPORAL

CARACTERÍSTICAS

- CONTIENE EN SU INTERIOR EL ÓRGANO DEL OÍDO
- 3 REGIONES: ESCAMA, MASTOIDEA, PEÑASCO
- SE SITUA EN LA PARTE LATERAL E INFERIOR DEL CRÁNEO

PARIETAL

CARACTERÍSTICAS

- forma de lámina cuadrilátera
- dos caras; interna y externa
- 4 bordes: anterior, posterior e inferior