



MORFOLOGÍA

ALUMNO: IVAN RUIZ LEON

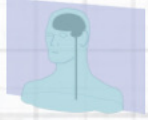**DOCENTE: DAYAN
GRACIELA ALBORES OCAMPO**

TEMA: CUADRO MIXTO

VIERNES 12

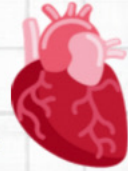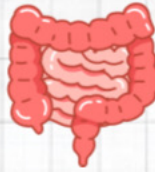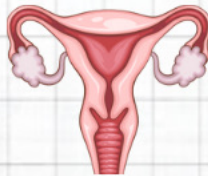
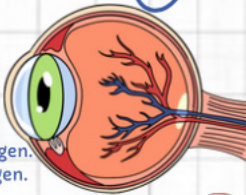
Planos

- Sagital → derecha / izquierda.
- Frontal → adelante / atrás.
- Transversal → arriba / abajo.

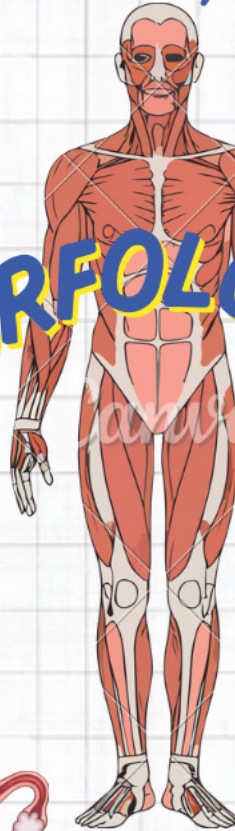

Terminología de relación y comparación

- Superior / Craneal → hacia arriba, cabeza.
- Inferior / Caudal → hacia abajo, pies.
- Anterior / Ventral → delante.
- Posterior / Dorsal → detrás.
- Medial → cerca de la línea media.
- Lateral → lejos de la línea media.
- Proximal → más cerca del tronco o punto de origen.
- Distal → más alejado del tronco o punto de origen.
- Superficial → cerca de la superficie.
- Profundo → más hacia adentro.
- Interno → dentro de una estructura.
- Externo → fuera de una estructura.
- Ipsilateral → mismo lado del cuerpo.
- Contralateral → lado opuesto.



MORFOLOGÍA



Sistemas

- Protección → tegumentario.
- Soporte → óseo.
- Movimiento → muscular.
- Control → nervioso y endocrino.
- Transporte → cardiovascular y linfático.
- Intercambio → respiratorio.
- Nutrición → digestivo.
- Excreción → urinario.
- Reproducción → reproductor.



Movimientos

- Flexión → doblar, acercar huesos (ej. doblar codo).
- Extensión → estirar, alejar huesos (ej. enderezar rodilla).
- Hiperextensión → extensión más allá del rango normal.
- Abducción → alejarse de la línea media (ej. levantar brazo al lado).
- Aducción → acercarse a la línea media (ej. bajar brazo al lado del cuerpo).
- Rotación interna (medial) → gira hacia dentro.
- Rotación externa (lateral) → gira hacia fuera.
- Movimiento circular que combina flexión, extensión, abducción y aducción (ej. hombro).
- Pronación → palma hacia abajo.
- Supinación → palma hacia arriba.
- Elevación → subir (ej. encoger hombros).
- Depresión → bajar.
- Inversión → planta del pie hacia adentro.
- Eversión → planta del pie hacia afuera.
- Dorsiflexión → punta del pie hacia arriba.
- Flexión plantar → punta del pie hacia abajo.
- Oposición → pulgar toca otros dedos.



Cavidades del cuerpo

Cavidad dorsal (posterior)

Craneal → encierra el cerebro.

Vertebral / raquídea → encierra la médula espinal.

Cavidad ventral (anterior)

1. Torácica

- Pleural → pulmones.
- Mediastino → corazón, tráquea, grandes vasos, esófago.
- Pericárdica → corazón

2. Abdominopélvica

- Abdominal → estómago, hígado, intestinos, bazo, riñones.
- Pélvica → vejiga, órganos reproductores, recto.

