



**UNIVERSIDAD DEL SURESTE**

**ESCUELA DE MEDICINA**

**NOMBRE DE ALUMNO:**

**EMILI VALERIA ROBLERO  
VELÁZQUEZ**

**NOMBRE DEL DOCENTE:**

**JOSUÉ VÁSQUEZ SUMOZA**

**NOMBRE DEL TRABAJO:**

**INFOGRAFÍA**

**MATERIA:**

**CLINICA DE GINECOLOGÍA Y  
OBSTETRICIA**

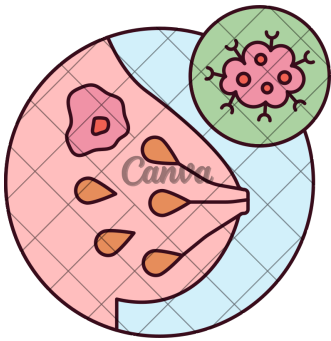
**GRADO:**

**7° SEMESTRE**

TAPACHULA CHIAPAS A 10 DE SEPTIEMBRE DE 2025

# patología mamaria

## BENIGNA



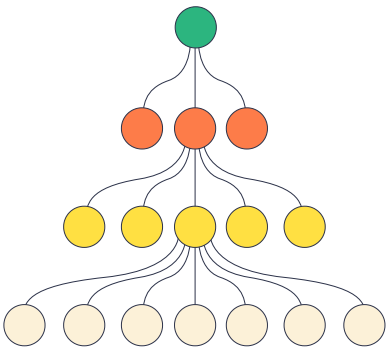
### DEFINICIÓN

Grupos de alteraciones en el tejido mamario las cuales no tienen la capacidad de diseminarse.

### CLASIFICACIÓN

#### NO PROLIFERATIVAS

- Hiperplasia leve o tipo usual
- fibroadenoma
- papila con cambios apocrinos



#### PROLIFERATIVAS SIN ATIPIA:

- Adenosis esclerosante
- Lesiones radiales y esclerosantes complejas

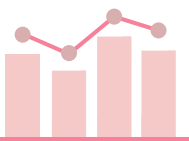
- Hiperplasia
- Papilomas
- Mastitis

#### PROLIFERATIVAS CON ATIPIA

- Hiperplasia lobular atípica
- Hiperplasia ductal atípica

### EPIDEMIOLOGÍA

- >50% de las mujeres desarrollaran patología benigna de mama después de los 20 años.
- 51.6% de las cirugías en mama es por patología benigna.
- 70% de las mujeres presentan un episodio de mastalgia.



### ESPECTRO CON CONDICIONES BENIGNAS MAMARIAS



- Tumores benignos (sólidos o quísticos)
- Dolor o hipersensibilidad mamaria (mastalgia)
- Papiloma intraductal y procesos inflamatorio (mastitis o necrosis grasa)


### TUMORES BENIGNOS



Los tumores mamarios benignos son discretos de bordes bien definidos y móviles; pero no se puede asegurar el contenido líquido o sólido sólo por la palpación.

### PREVENCIÓN

- Inicio del examen médico mamario rutinario a partir de los 19 años.
- Exploración clínica 1 a 3 años.
- Exploración mamaria.
- Pacientes con BRCA1 y BRCA2 deben iniciar la exploración médica mamaria entre los 18 a 21 años.



### Bibliografía

clínica, g. d. (2011). Instituto mexicano del seguro social . Obtenido de Diagnóstico y Tratamiento de patología mamaria benigna : <https://www.imss.gob.mx/>



# PATOLOGÍAS



## fibroadenoma



Definición: Elementos epiteliales y mesenquimatosos

Epidemio:

- Freceunte entre 20 a 40 años.
- Tumor benigno más frecuente.



- tamaño variable de 2 a 5cm
- forma esférica o alargado
- consistencia dura o elástica
- limites bien definidos
- doloroso

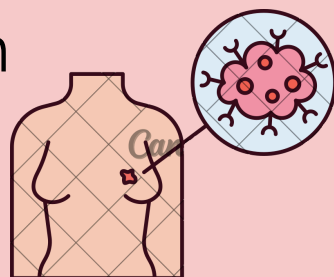
## Quistes mamarios



Definición: Nódulos de características benignas.

Pueden ser palpables o no palpables, simples o complejos.


Los quistes simples se encuentran frecuentemente como hallazgos ultrasonográficos.



## Mastopatía fibrosa

Se denomina a cambios fibroquísticos , no limitándose a cambios clínicos exclusivamente, si predomina la fibrosis,

clínica: Nódulos palpables y mastodinia.






# MASTALGIA

## ¿Qué es?

- DOLOR DE MAMA SIN UNA PATOLOGÍA MAMARIA ADYACENTE, DE PREDOMINIO EN LOS CUADRANTES SUPERIORES EXTERNOS.

## clasificación

- 3 TIPOA:
- CÍCLICA
  - NO CÍCLICA
  - DOLOR EN LE TÓRAX




## Epidemio

- 8% ES EL DOLOR SEVERO Y PUEDE INTERVENIR EN ACTIVIDADES.
- DESAPARECES DESPUÉS DE LA MENOPAUSIA.
- ASOCIADA A SX MENSTRUAL

# PAPILOMA INTRADUCTAL

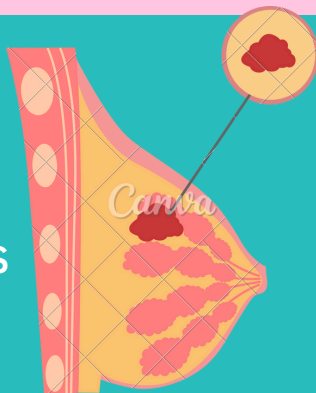
## Definición



PROLIFERACIÓN EXOFÍTICA DE CÉLULAS EPITELIALES DE LOS CONDUCTOS GALACTÓFOROS.

## características

- GENERALMENTE SOLITARIOS
- CON DESCARGA LES PEZÓN SANGUÍNEA
- PUEDEN ESTAR LOCALIZADOS EN GRANDES O PEQUEÑOS CONDUCTOS Y DENTRO DEL LUMEN DUCTAL
- MÚLTIPLES: CÁNCER DE MAMA HASTA EN 40%.



# MASTITIS


## CARACTERÍSTICAS

- LA MASTITIS ES LA INFLAMACIÓN DEL TEJIDO MAMARIO, CLASIFICÁNDOSE EN INFECCIOSA Y NO INFECCIOSA,
- ETIOLOGÍA: PUERPERAL: STAPHYLOCOCCUS AUREUS (90%), NO PUERPERAL: ENTEROCOCOS.
- CLÍNICA: ERITEMA, DOLOR, FIEBRE, MASA FLUCTUANTE CREPTITANTE.



## DIAGNÓSTICO

- USG MAMARIO.
- MAMOGRAFÍA
- HISTORIA CLÍNICA
- BIOPSIA (BAAF) PARA ALIGNIDAD.



## TRATAMIENTO

- MASTITIS: SINTOMÁTICO, ANTBIÓTICO.
- FIBROADENOMA:VIGILANCIA, EXÉRESIS DEL NÓDULO.
- QUISTE MAMARIO: ASPIRADO POR PUNCIÓN.
- MASTOPATÍA FIBROQUÍSTICA; PROGESTÁGENO EN LA 2DA MITAS DEL CICLO.
- MASTALGIA: 25G DE LINAZA EN LA DIETA DIARIA

