

- NOMBRE DEL ALUMNO:
LIZBETH REYES ULLOA.
- DOCENTE: INTI OMAR CID.
- ASIGNATURA: CRECIMIENTO Y
DESARROLLO BIOLOGICO.
- SEMESTRE: SEPTIMO
- LICENCIATURA: MEDICINA
HUMANA
- ACTIVIDAD: MAPA
CONCEPTUAL

UDS

ANATOMIA SEXUAL

Propósito

Proporcionar información básica acerca de la estructura y funciones de las partes del cuerpo implicadas en la sexualidad y reproducción.

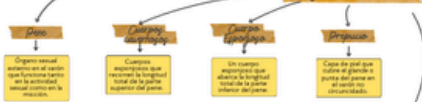Proporcionar información básica acerca de la estructura y funciones de las partes del cuerpo implicadas en la sexualidad y reproducción.

Órganos masculinos

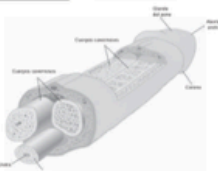
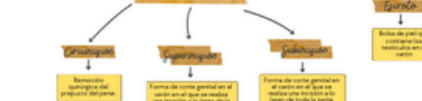A nivel externo, las partes más evidentes de la anatomía sexual masculina son el pene y el escroto, o bolsa escrotal, que contiene los testículos.

A nivel externo, las partes más evidentes de la anatomía sexual masculina son el pene y el escroto, o bolsa escrotal, que contiene los testículos.

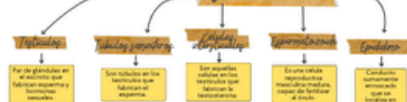Órganos externos



Terminos



Órganos internos



↓
Prostata

En la glandula del varón, los andrógenos por

Conductivity

Son conduites a
través de la
nature humaine

↓
Vergleichen
gemeinsam

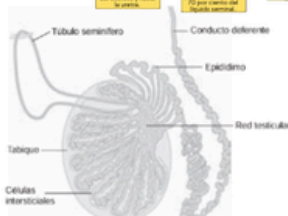Seit mehr als 100 Jahren

Glandorp in
Countryside

Glandulas que

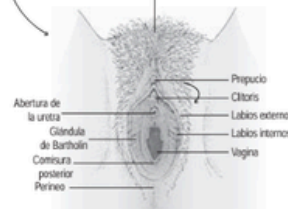
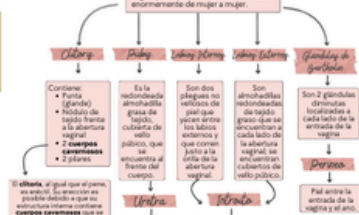el borde de
los
testículos;
esto donde
muere el

experts



Órganos externos

Se les conoce como vulva al (clitoris, la eminencia del pubis, los labios internos, los labios externos y la abertura vaginal). La apariencia de la vulva varía

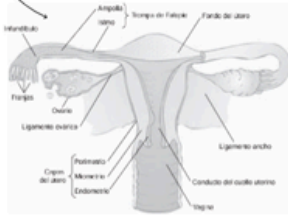
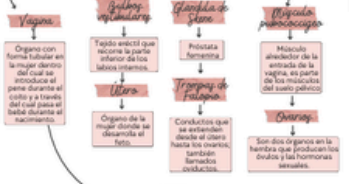

Órganos femeninos

Se pueden clasificar en dos categorías:

Órganos internos

Constan de:



Mamaf

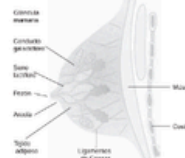Las mamas consisten de cerca de 15 o 20 racimos de glándulas mamarias, cada una con una abertura sepa rada que va hacia el pezón y de tejido adiposo y fibroso que rodea a los

racimos de glándulas

data

Las mamás pueden adquirir una trascendencia psicológica enorme; pueden ser símbolo de

femineidad o un medio de atraer a los varones



Lizbeth Reyes Ulloa

Sexualidad_Humana_J_Shibley_J.pdf