



LESIONES DE LA PIEL

METODOS DE DIAGNOSTICO

EMVZ JUAN DIEGO ORANTES MENDEZ

UNIVERSIDAD DEL SURESTE

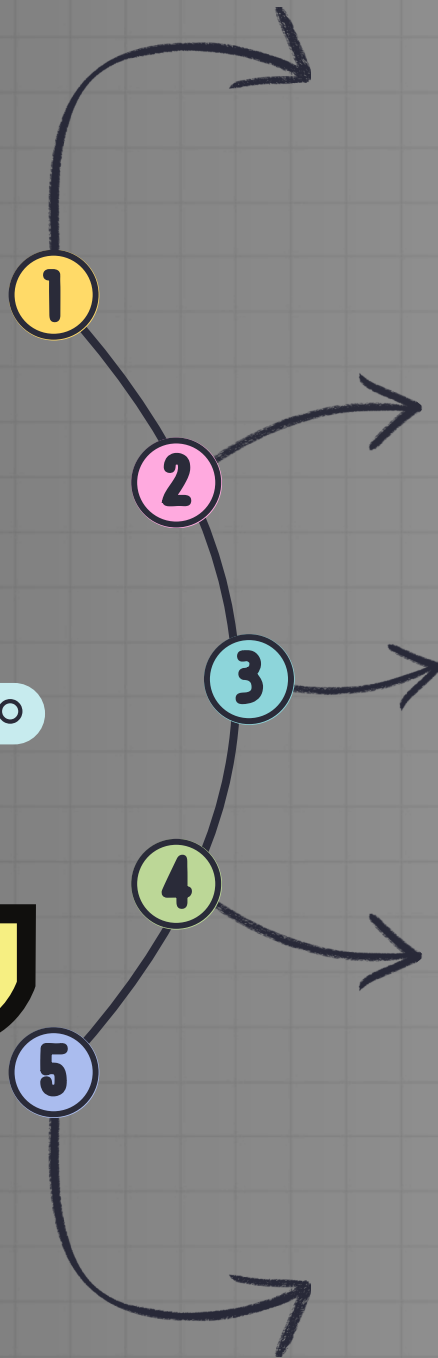

MVZ ROBERTO SEDANO GARCIA BARREDA

TAPACHULA, CHIAPAS

13 DE JUNIO DEL 2025

LESIONES PRIMARIAS COMUNES EN ANIMALES

Cuadro sinóptico



Mácula

Cambio de color en la piel sin elevación ni contenido. Puede ser roja (eritema), hiperpigmentada o despigmentada. No se palpa. Común en alergias o dermatitis por contacto.



Pápula

Elevación pequeña, sólida y palpable (<1 cm). No contiene líquido. Se forma por infiltrado celular, común en sarna, picaduras o reacciones alérgicas.



Vesícula

Elevación pequeña y redondeada con contenido líquido claro. Es frágil y puede romperse. En animales se asocia a infecciones virales (ej. estomatitis vesicular)



Pústula

Elevación parecida a la vesícula pero con pus (contenido purulento). Indica infección bacteriana o viral. Se ve en piodermas, foliculitis o viruela ovina.



Petequia

Punto rojo muy pequeño (1-2 mm), plano, por sangrado capilar bajo la piel. No desaparece con presión. Signo de trombocitopenia, septicemia o intoxicaciones.

BIBLIOGRAFIA

[HTTPS://WWW.MSDVETMAN
UAL.COM/ES/SISTEMA-
INTEGUMENTARIO/INTRODUC
CIÓN-AL-SISTEMA-
TEGUMENTARIO/DIAGNÓSTIC
O-DE-ENFERMEDADES-
CUTÁNEAS-EN-ANIMALES](https://www.msdvetman.com/es/sistema-integumentario/introduccion-al-sistema-integumentario/diagnostico-de-enfermedades-cutaneas-en-animales)