SUPER NOTA:
ANATOMIA Y FISIOLOGIA DE LA PIEL

Nombre del Alumno: SULEIMA HERNANDEZ GIRON

Nombre del tema: Super nota de la anatomia y fisiologia de la piel

Parcial: unico

Nombre de la Materia: Enfermería quirúrgica II

Nombre del profesor LIC. MARIANO WALBERTO BALCAZAR

Nombre de la Licenciatura: ENFERMERIA

Cuatrimestre 6to



LA PIEL

¿QUE ES LA PIEL?

La piel es parte del sistema tegumentario y se considera el órgano más grande del cuerpo humano. Hay tres capas principales de piel: la epidermis, la dermis y la hipodermis (grasa subcutánea). [1] La piel cubre toda su superficie externa y sirve como barrera física de primer orden contra el medio ambiente. [2]

ESTRUCTURA Y FUNCION

- La epidermis, la capa más externa de la piel, proporciona una barrera impermeable y contribuye al tono de la piel.
- La dermis, que se encuentra debajo de la epidermis, contiene tejido conectivo, folículos pilosos, vasos sanguíneos, vasos linfáticos y glándulas sudoríparas.
- El tejido subcutáneo más profundo (hipodermis) está formado por grasa y tejido conectivo. [1]

- Protección contra microorganismos, deshidratación, luz ultravioleta y daños mecánicos; la piel es la primera barrera física que tiene el cuerpo humano frente al medio externo.
- La sensación de dolor, temperatura, tacto y presión profunda comienza en la piel.
- Movilidad: La piel permite un movimiento suave del cuerpo.
- Desarrollo de inmunidad contra patógenos.
- Regulación de Temperatura. [1]

PH DE LA PIEL

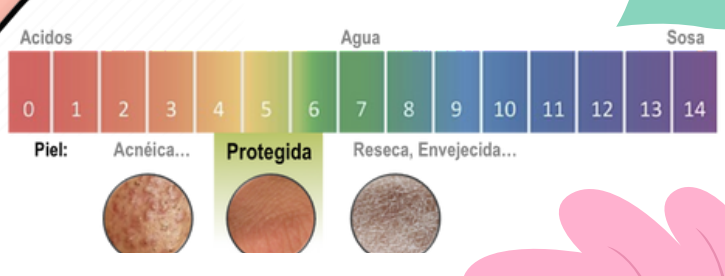

Un factor importante en este manto ácido, como su nombre ya lo indica, es el pH, valor que también influye en variadas patologías de nuestra piel. El pH cutáneo varía entre 4.5 y 5.9 en la superficie y depende en gran parte del contenido de ácido láctico y ácido urocánico provenientes del sudor [3]

ANEXOS DE LA PIEL

son estructuras que participan activamente en la fisiología de la piel. Se originan de esbozos epidérmicos embrionarios y fetales los cuales interactúan con el tejido mesodérmico para formar los siguientes órganos:

1. EL PELO: Son estructuras constituidas por células queratinizadas, firmemente unidas entre sí. Crecen en las invaginaciones dérmicas, que se implantan profundamente en la dermis

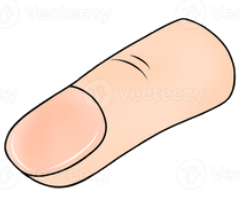

2. LAS UÑAS: Constituyen formaciones epidérmicas córneas, situadas en la cara dorsal de la tercera falange de los dedos.

3. GLANDULA SUDORIPARA Se estimulan con el calor y se distribuyen por toda la superficie corporal predominantemente en palmas de las manos, plantas de los pies, axilas y frente.

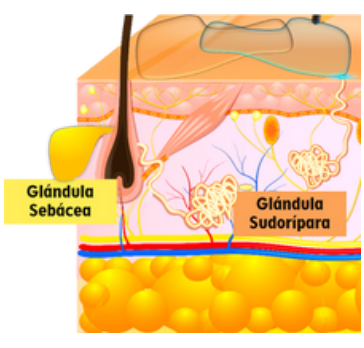

CELULAS QUE DE LA EPIDERMIS

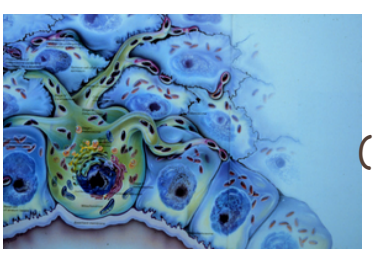

1. MELANOCITOS. Sintetizan, producen y transfieren gránulos de melanina (melanosomas) a los queratinocitos a través de un proceso de secreción denominado citocrino

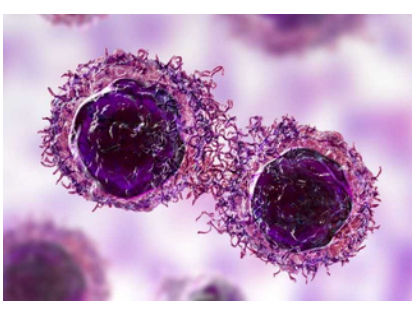

2. CELULAS DE MERKEL Intervienen en la captación de estímulos mecánicos (son mecanorreceptoras) para percibir el tacto fino
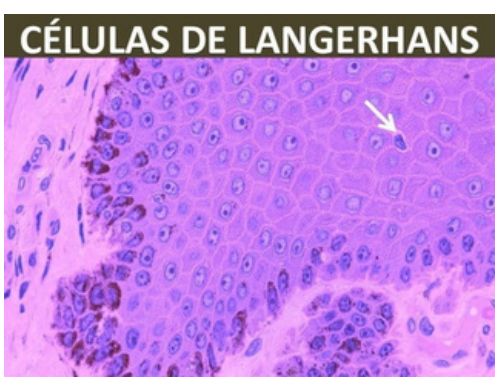
3. CELULAS DE LANGERHANS Captan antígenos depositados en las superficies epiteliales los cuales son activados adicionalmente por la liberación de citoquinas sintetizadas y liberadas por los queratinocitos e iniciar así, una respuesta inmunológica.