DANNA HARUMI PUAC PINEDA.
NEUROIMAGEN.
2DO PARCIAL.
4TO SEMESTRE.
IMAGENOLOGIA.
DR. CALDERÓN HERNANDEZ FRANCISCO.
LICENCIATURA EN MEDICINA HUMANA
26/04/2025.

NEUROIMAGEN.

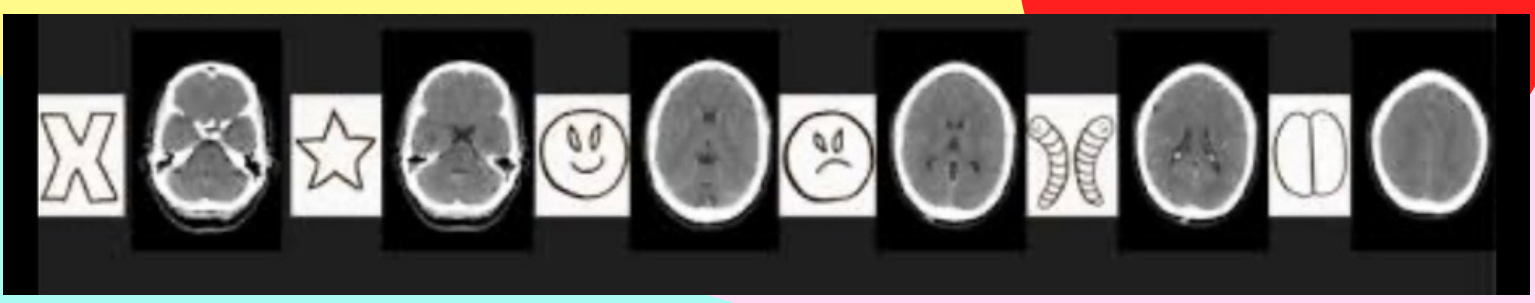

Enfocado en seis cortes específicos, que van de la base a lo convexo de las estructuras cerebrales, se puede usar el Tac y resonancia magnetica

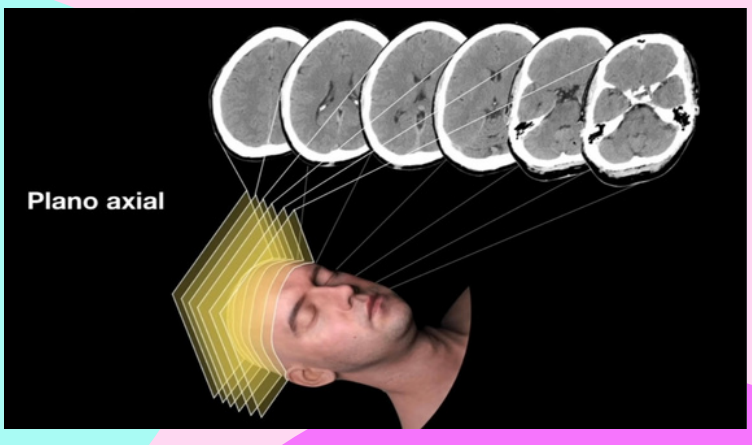

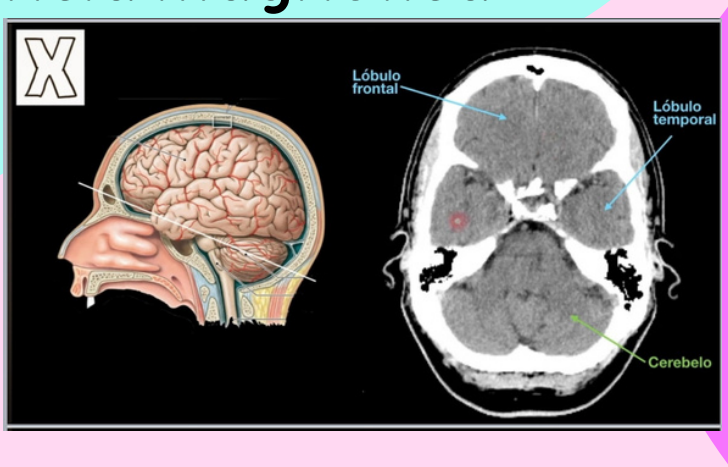

En esta imagen se muestra a la alta de las estructura cerebrales en donde se situa el corte, se divide en 4 porciones denominadas como fosas qué pertenecen a estructuras lobulares.

En esta imagen se ve la presencia de la apofisis y sus porciones clinoideas encontradas en el hueso esfenoides, se puede observar la presencia de arteria basilar.

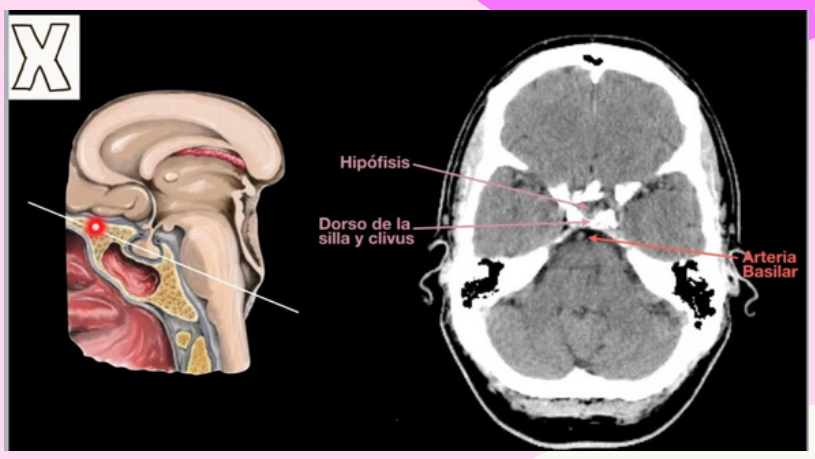

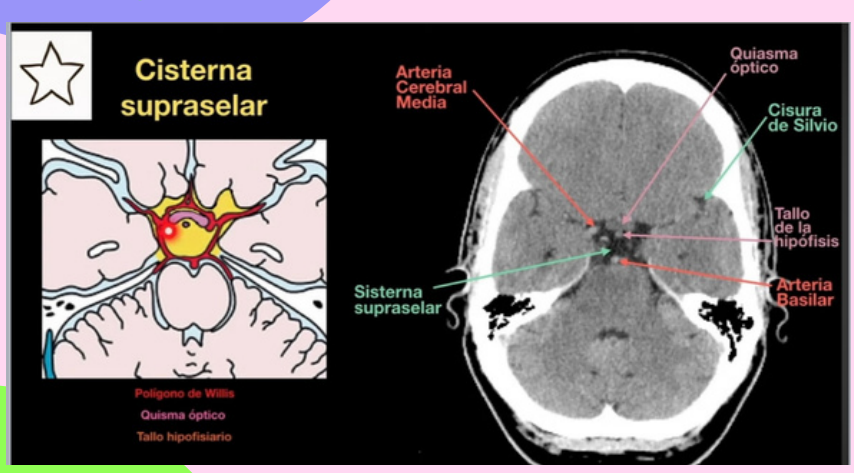

La estructura central proporciona un margen de 5 picos las cisternas de relieve son/ Supracelar, interpeduncular, cuadrigeminal,pre pontinio,magna,

Los huesos qué destacan son la porcion petrosa, hueso temporal y occipital.

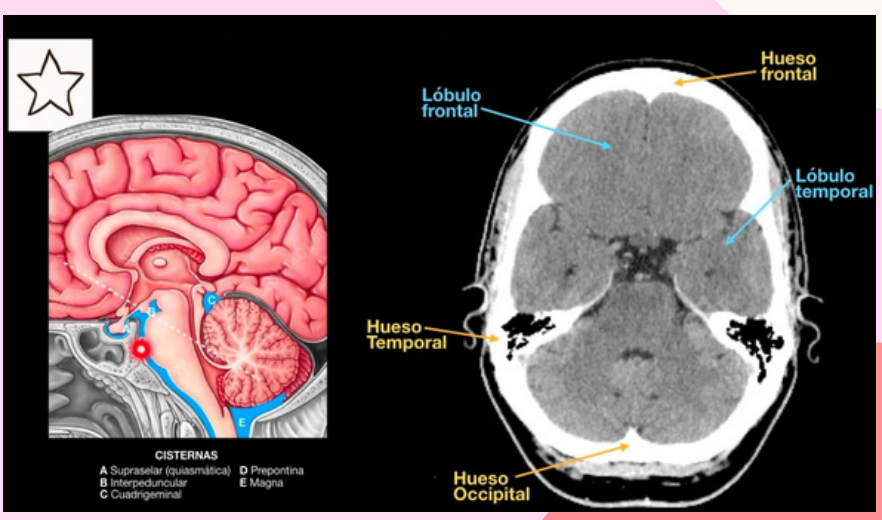

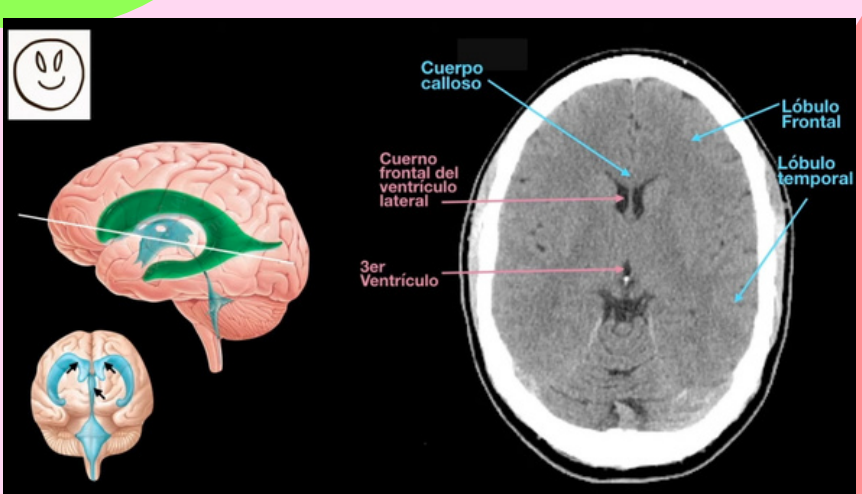

En este plano la cara feliz se limita en los ojos por la porcion de los cuernos o hasta frontales del ventrículo lateral, mientras que la boca refleja al sistema cuadrigeminal.

El cuerpo occipital del ventrículo lateral se encarga de formar la porcion de la boca que se delimita en ambos lados de los hemisferios cerebelosos.

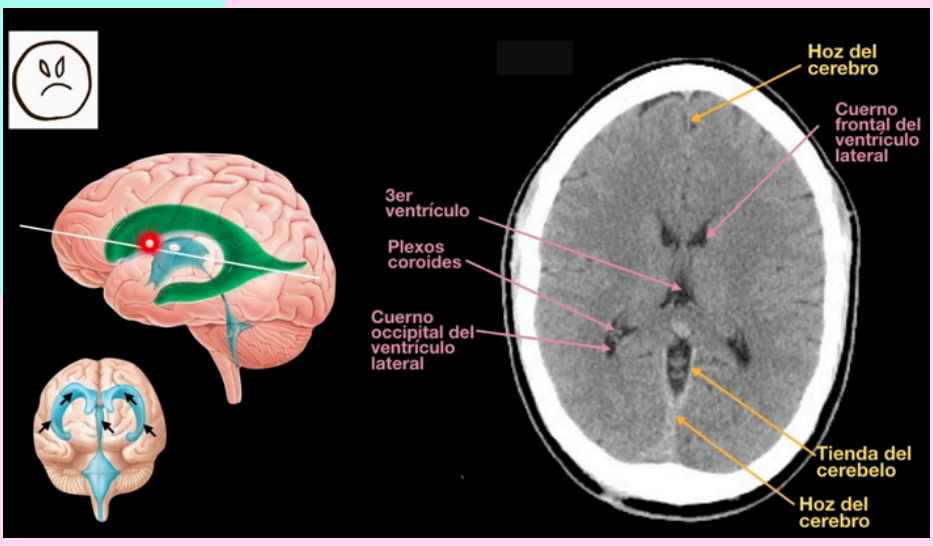

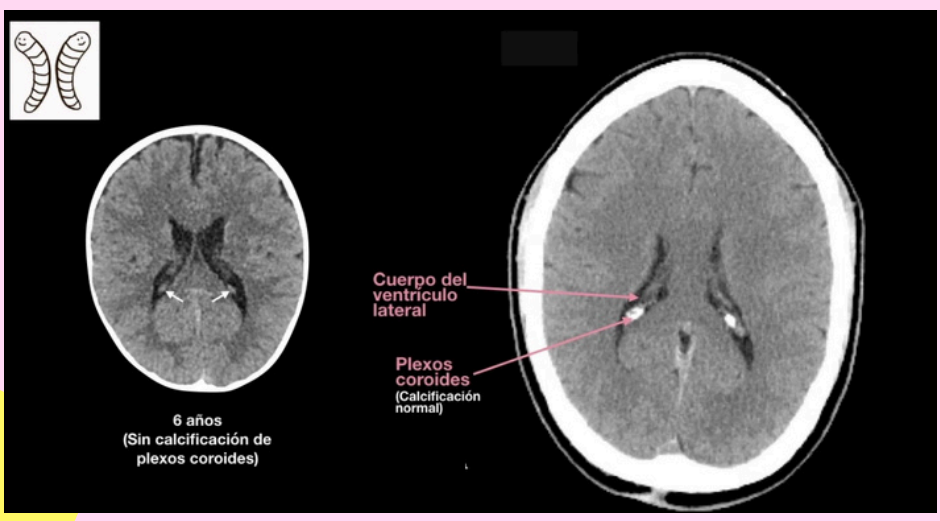

La formación de dos cuerpos en forma de gusano los cuales pertenecen a la formación de los ventrículos laterales, dentro de estos se ve la formación de los plexos coroideos.

Algo característico es la clasificación de estos en la edad adulta, los cuales se encuentra adyacentes de la corona radial.

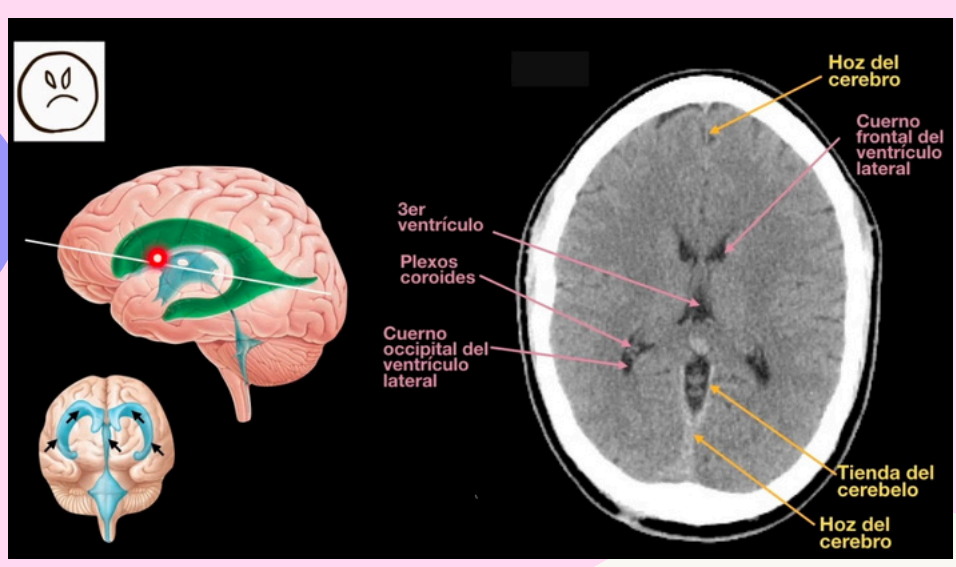

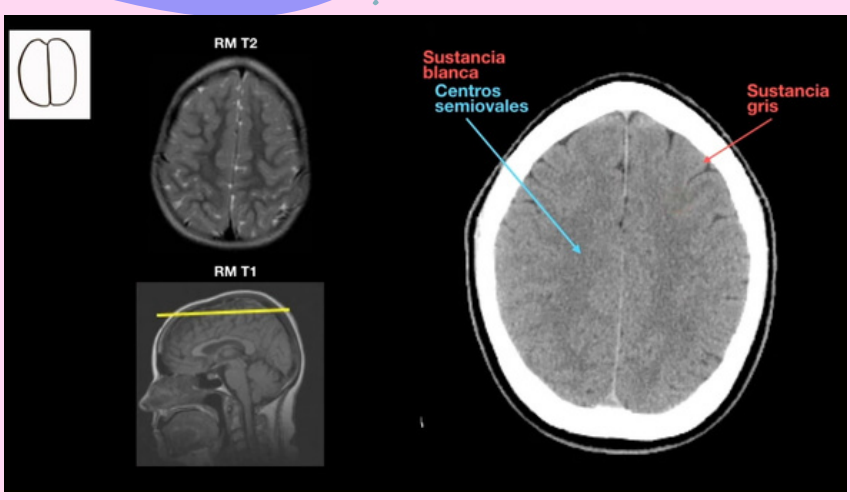

En este corte se observa la formación de un grano de cafe, este corte es simple para diferenciar la sustancia gris de la blanca.

Dentro de este corte hay en cada porción la formación de los centros semiovales los cuales son la continuación de la corona radiada.

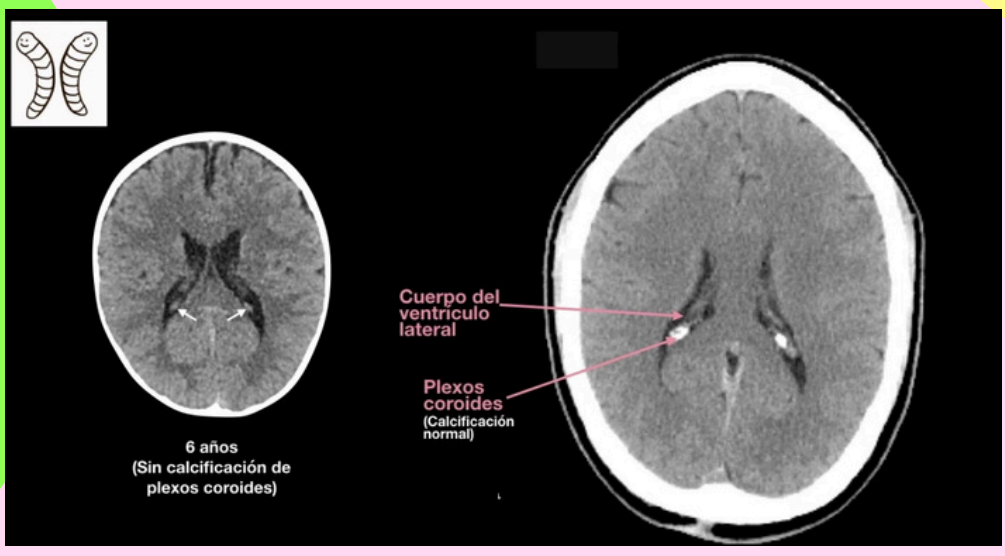

Bibliografia.

https://drive.google.com/file/d/14H6kNVmxaqMLn9hGAz9NBM7GxnVoe3zQ/view?usp=sharing
https://drive.google.com/file/d/1oE4OoaM4eaTQnn98x95ObvD6IydGq1a1/view?usp=sharing