Mapa mental

Ángel Adiel Villagómez Gómez

Cuarto Parcial

Propedéutica, semiología y diagnóstico clínico.

Dra. Karla Sofía López Gutiérrez

Medicina Humana

Cuarto Semestre

Comitan de Dominguez, Chiapas a, 5 de julio de 2025

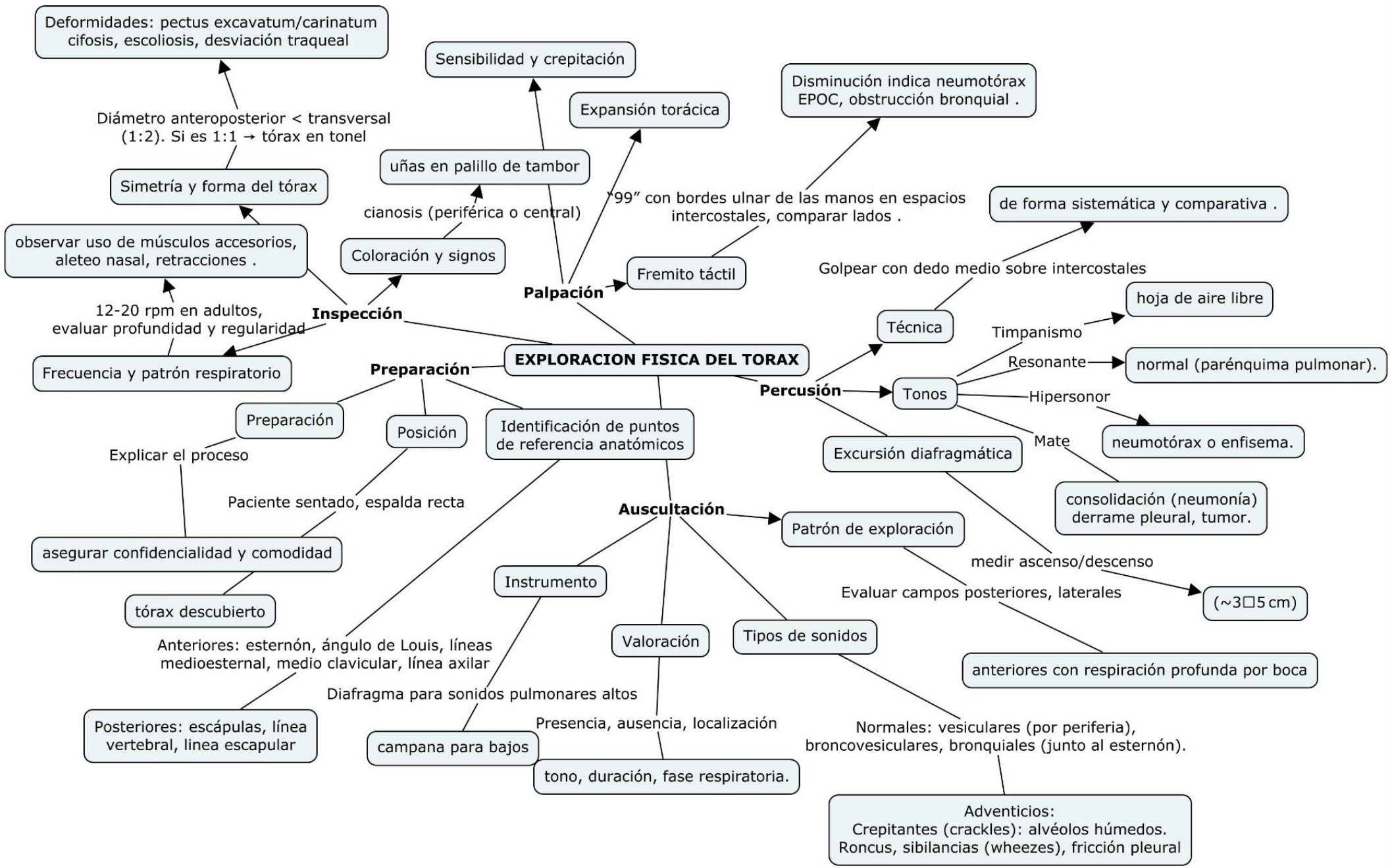
EXPLORACION FISICA DEL TORAX
Inspección
Simetría y forma del tórax
Deformidades: pectus excavatum/carinatum cifosis, escoliosis, desviación traqueal
Diámetro anteroposterior < transversal (1:2). Si es 1:1 → tórax en tonel
observar uso de músculos accesorios, aleteo nasal, retracciones .
Coloración y signos
cianosis (periférica o central)
Frecuencia y patrón respiratorio
12-20 rpm en adultos, evaluar profundidad y regularidad
Palpación
Sensibilidad y crepitación
uñas en palillo de tambor
Expansión torácica
Fremito táctil
"99" con bordes ulnar de las manos en espacios intercostales, comparar lados .
Disminución indica neumotórax EPOC, obstrucción bronquial .
Percusión
Técnica
Golpear con dedo medio sobre intercostales
de forma sistemática y comparativa .
Tonos
Timpanismo
hoja de aire libre
Resonante
normal (parénquima pulmonar).
Hipersonor
neumotórax o enfisema.
Mate
consolidación (neumonía) derrame pleural, tumor.
Excursión diafragmática
medir ascenso/descenso
(~3□5 cm)
Preparación
Preparación
Explicar el proceso
asegurar confidencialidad y comodidad
tórax descubierto
Posición
Paciente sentado, espalda recta
Identificación de puntos de referencia anatómicos
Anteriores: esternón, ángulo de Louis, líneas medioesternal, medio clavicular, línea axilar
Posteriores: escápulas, línea vertebral, linea escapular
Auscultación
Patrón de exploración
Evaluar campos posteriores, laterales
anteriores con respiración profunda por boca
Instrumento
Diafragma para sonidos pulmonares altos
campana para bajos
Valoración
Presencia, ausencia, localización
tono, duración, fase respiratoria.
Tipos de sonidos
Normales: vesiculares (por periferia), broncovesiculares, bronquiales (junto al esternón).
Adventicios:
Crepitantes (crackles): alvéolos húmedos.
Roncus, sibilancias (wheezes), fricción pleural