



# Mi Universidad

## Cuadro comparativo

*De la cruz Anzueto Laura Sofia.*

*Segundo parcial.*

*Propedéutica, semiología y diagnóstico físico.*

*Dr. Alan de Jesús Morales Domínguez.*

*Licenciatura en Medicina Humana.*

*Cuarto semestre, grupo "C"*

*Comitán de Domínguez, Chiapas a 04 de abril del 2025.*



# FACIES

## GENÉTICA

### 5x de Down


Cabeza pequeña y apilada, ojos rasgados, y un perfil facial clásico, manchas blancas en la parte coloreada del ojo (Manchas de Brushfield), pliegues epicanthicos, fuce nasal plano, fisuras palpebrales inclinadas hacia arriba, boca pequeña, lenguaje saliente, orejas pequeñas y displásicas.



### Origen respiratorio

### Adenolidea

Boca entreabierta, cara alargada, mirada adormecida, pómulos aplanados, nariz y labio superior muy pequeños y prominencia de la dentadura superior.



### Mediastínica

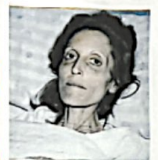Cara abogata y cianótica, ingurgitación de las venas del cuello y de la cabeza. Se presenta por obstrucción de la vena cava superior.

## Sist. Metabólico - NUTRICIONAL

### Caquéctica o hipocrática

La facie caquéctica se asocia con la desnutrición y neoplasias. La cual se caracteriza por: Palidez, Rostros óseos marcados, cara frías y cansada, un tinte pardo-grisáceo.

La facie hipocrática es un cambio en el rostro que puede indicar la proximidad de la muerte, algunos rasgos de las facies son: Nariz afilada, ojos hundidos, Sienes hundidas, orejas frías y hundidas, piel de la cara dura, estrizada y seca, color de la cara pálido o moreno.



### Neumónica

Algo cianótica y con disteña, coloración rosada-acinosa + cara a manera de mancha, más acentuada en una mejilla.



## Sist. Hematológico

### Anémica

Conoste en la pérdida del color rosado normal, con una palidez generalizada que puede comprometer hasta los labios, nariz y mejillas, incluso a las mucosas y lechos ungüeaes.



### Cianótica

Se debe a una baja concentración de oxígeno en la sangre, en una facie cianótica habrá una coloración azuada en la piel, especialmente en los labios, dedos de las manos y de los pies. Se puede presentar en: IC, cardiopatías congénitas, hipoxemia en general.



### Mitral

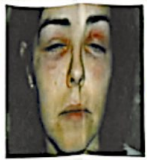Estenosis mitral (entrosis mitral), palidez en zona mitral o frontal, mejillas rubicundas cianosis en zonas labial (peribucal).



## Sist. INMUNE

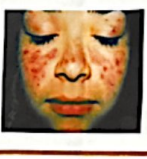### Heliotropo

Grupación cutánea de color violáceo que afecta a los párpados y la zona periorbitaria, puede o no estar acompañada de edema, se observa en la dermatomiositis.



### Alas de mariposa

Eritema malar que rodea los arcos nasogenianos, alopecia (zona de calvicie), lupus eritematoso sistémico, leucoglucocitos.



### Leonina

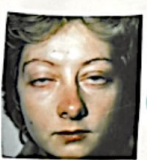Engrosamiento de la piel de la frente, mejillas, patallones auriculares y menton, nariz hundida y ensanchada, ausencia de arrugas en la parte central, cuando el px le vanta la cabeza. Se produce por lesiones infiltrativas de la piel y de la cara y es típica de la lepra lepromatosa.



## Sist. Nervioso

### Miasténica

Apariencia particular del rostro de las personas con miastenia grave, una enf. neuromuscular que debilita los músculos voluntarios. Se caracteriza por: Ojos entrecerrados, labios entrecerrados, desaparición de los pliegues de la cara, "expresión samaritana" con párpados superiores descendidos e ptosis palpebral; cabeza inclinada hacia atrás para poder ver mejor.



### Parkinsoniana

Expresión facial característica de la enfermedad de Parkinson, se caracteriza por: Inexpresión facial, fijezca de la mirada, falta de fuerza de la sonrisa, aspecto grueso de la cara, boca entreabierta con salivares, fisuras palpebrales más anchas de lo normal y músculos faciales inusualmente inmóviles.



### Parálisis facial

Desviación del labio, acnris en forma de ranqueta, aumento de arruga, burramiento de arruga, parálisis labioalelada: Otaos corpebral.



## Hepato - Biliar

### Ictérica

Coloración amarillenta que tiene las escleróticas y el paladar duro en su etapa inicial, y que luego impregna todos los tejimientos, con tintos más o menos intensos según la concentración de bilirrubina, expresión animada, quejumbrosa o cansada, ojos semicerrados y cara entrecerrada.



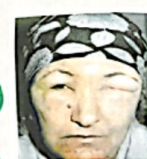### Acromegálica

Proliferación de los arcos superciliares y del maxilar inferior, aumento de pómulos y frente, agrandamiento de la nariz y la lengua (macroglosia), engrosamiento de la piel, hipertriosis cutánea del vello corporal y sudoración excesiva.



### Edematosa

Edema de la cara prominente en los párpados debido a la laxitud del tejido celular subcutáneo, característico del síndrome nefrótico.



## Sist. ENDOCRINO

### Hipertiroidica

Mirada ansiosa (cara de vasoado), acompañada de exoftalmos, cuando la patomía dirige la mirada hacia arriba, al mirar hacia abajo se ve el esclerótica debido a que el edema no acompaña los movimientos oculares (retracción palpebral), cascata palpebral animada, quejumbrosa o cansada, mirada fija o "dura" y brillante; oídos rosados y budo rosa y protrusión del globo ocular.



### Hipotiroidica

Presenta una cara abogata, coloración pálida o amarillenta (cara de helénica), tiene de forma característica edemas bilaterales que en el hipotiroidismo es por infiltración celular, glóbulos eritemocitos, eosinófilos, linfocitos y macrófagos, y más, reflección de la parte lateral de las cejas, macroglosia y mixedema.



### Cushingoidea

Se caracteriza por una cara redonda "luna llena" y ensrajada, hirsutismo (distribución anómala del pelo facial), giba dorsal o de búfalo, equimosis, acné, tejido adiposo cervical aumentado, conocido como el síndrome de cushing o la corticoterapia.





# OTRAS FACIES

## Sist. Nervioso

### Sx de Claude Bernard Horner

Se caracteriza por una disminución de la hendidura palpebral - enoftalmos - del lado paralizado, congestión de la conjuntiva y miosis por predominio de la acción motor ocular común y etosis palpebral.



### Risa sardónica

Se arruga, las cejas y alas de la nariz se elevan, las comisuras labiales son atraídas hacia arriba, bajando con la boca una risa permanente.



## Origen Renal

### Por nefritis

Se ve en la glomerulonefritis aguda por vasoconstricción y anemia, la cara abotagada, pálida y con edema palpebral.

### Uremia crónica

Piel amarillenta por reducción actínica de los cromógenos urinarios retenidos.



## Endocrino

### Adisoniana

Color de la piel sepia, a veces casi negra bronceada, que se extiende a la mucosa bucal y orificios naturales - recto vaginal.



### Virilizante

Mujer: Vello en las pestañas, labio superior, mentón a veces se puede constituir la barba del varón.



## Origen Digestivo

### Pancreática

Hay contracciones de la musculatura facial, palidez cianótica de las mejillas y enoftalmos.

### Ulcerosa

Mejillas hundidas, frente arrugada, mirada brillante, temblor palpebral y mioclonias.

### Cirrótica

Conjuntivas ictericas, rubor y telangiectasias en la frente, pómulos y dorso de la nariz.

## **Bibliografía**

Szilagyi, L. S. (2018). *BATES Guía de exoloración física e historia clínica* (12 ed.). (R. M. Hoffman, Ed.) Wolters Kluwer. Recuperado el 04 de 04 de 2025, de Downloads/Bates%20Guia%20de%20Exploracion%20Fisica%20e%20Historia%20Clinica%2012a%20Edicion%20(2).pdf