



Mi Universidad

Flashcards

Angel Adiel Villagómez Gómez

Primer parcial

Imagenología

Dr. Carlos Alberto del Valle López

Medicina Humana

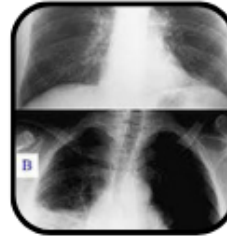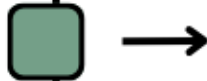
Cuarto semestre

Comitán de Domínguez, Chiapas a 9 de marzo de 2025

PATRÓN CONSOLIDACIÓN

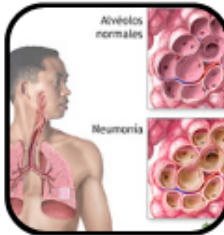PATRÓN CONSOLIDACIÓN

ES LA OCUPACIÓN DEL ESPACIO ALVEOLAR POR LÍQUIDOS, CÉLULAS O SÓLIDOS, DESPLAZANDO EL AIRE NORMAL.



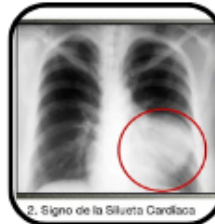CAUSAS

NEUMONÍA, EDEMA PULMONAR, HEMORRAGIA ALVEOLAR, CARCINOMA BRONQUIOLOALVEOLAR.



SIGNOS RADIOLÓGICOS

OPACIDAD HOMOGÉNEA, BRONCOGRAMA AÉREO, SILUETA CARDIACA BORRADA.



CLÍNICA

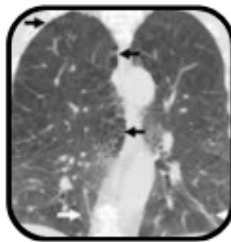
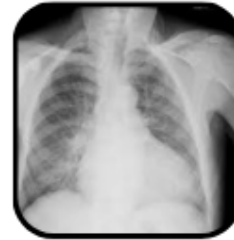TOS PRODUCTIVA, FIEBRE, DISNEA, ESTERTORES.



PATRÓN INTERSTICIAL

DEFINICIÓN

AFECTACIÓN DEL TEJIDO INTERSTICIAL PULMONAR, INCLUYENDO SEPTOS ALVEOLARES, ESPACIOS PERIBRONCOVASCULARES Y TEJIDO CONECTIVO.

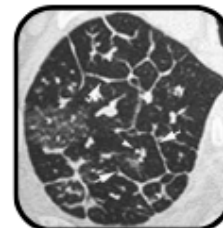


CAUSAS

FIBROSIS PULMONAR, SARCOIDOSIS, EDEMA PULMONAR INTERSTICIAL, NEUMONITIS.

SIGNOS RADIOLÓGICOS

TRAMA RETICULAR, NODULILAR O RETICULONODULAR, ENGROSAMIENTO SEPTAL, ÁREAS EN PANAL DE ABEJA.



CLÍNICA

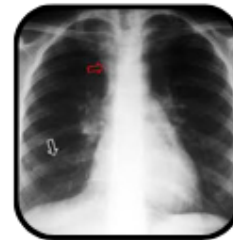DISNEA, TOS SECA, HIPOXEMIA PROGRESIVA.



PATRÓN ATELECTASIA

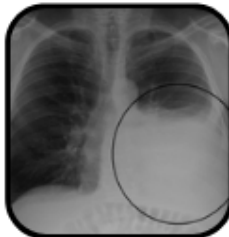DEFINICIÓN

COLAPSO DE UNA PARTE DEL PULMÓN DEBIDO A OBSTRUCCIÓN DE LA VÍA AÉREA O COMPRESIÓN EXTERNA.



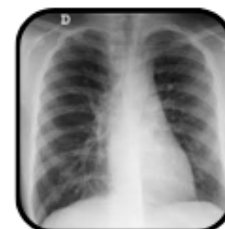CAUSAS

TUMORES, CUERPOS EXTRAÑOS, TAPÓN MUCOSO, NEUMOTÓRAX, DERRAME PLEURAL.



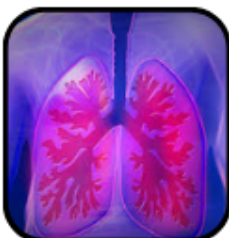SIGNOS RADIOLÓGICOS

DISMINUCIÓN DEL VOLUMEN PULMONAR, DESPLAZAMIENTO DE ESTRUCTURAS, AUMENTO DE DENSIDAD.



CLÍNICA

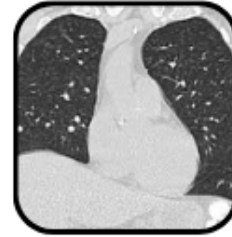
DISNEA, DISMINUCIÓN DE RUIDOS RESPIRATORIOS, HIPOXIA.



PATRÓN NODULAR

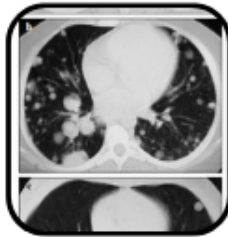
DEFINICIÓN

PRESENCIA DE UNA O MÚLTIPLES LESIONES REDONDEADAS EN EL PULMÓN.



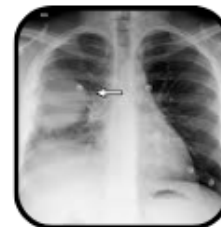CAUSAS

TUMORES PRIMARIOS, METÁSTASIS, GRANULOMAS, INFECCIONES (TUBERCULOSIS).



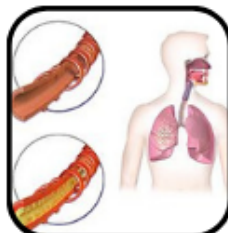SIGNOS RADIOLÓGICOS

NÓDULOS BIEN DEFINIDOS, OPACIDAD FOCAL, SIN BRONCOGRAMA AÉREO.



CLÍNICA

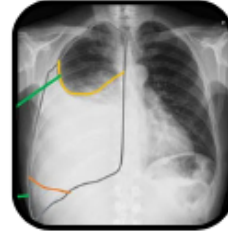
ASINTOMÁTICO, TOS, HEMOPTISIS, SÍNTOMAS GENERALES EN CASOS MALIGNOS.



PATRONES PLEURALES

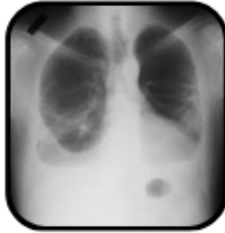DEFINICIÓN

- ALTERACIONES EN LA PLEURA (VISCERAL O PARIETAL) POR PRESENCIA DE LÍQUIDO, AIRE O FIBROSIS.



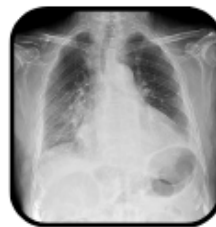CAUSAS

DERRAME PLEURAL, NEUMOTÓRAX, EMPIEMA, PLEURITIS, FIBROSIS PLEURAL.



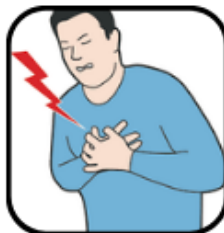
SIGNOS RADIOLÓGICOS

OPACIDAD BASAL, DESPLAZAMIENTO DE MEDIASTINO, NIVEL HIDROAÉREO, COLAPSO PULMONAR PARCIAL.



CLÍNICA

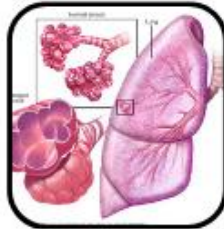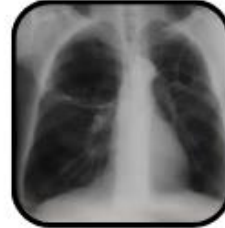- DOLOR TORÁCICO PLEURÍTICO, DISNEA, HIPOVENTILACIÓN.



PATRONES RADIOLÚCIDOS

DEFINICIÓN

- AUMENTO ANORMAL DE LA TRANSPARENCIA PULMONAR DEBIDO A DISMINUCIÓN DEL CONTENIDO ALVEOLAR.

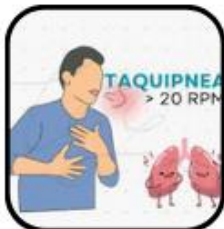
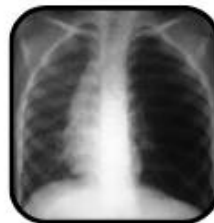
CAUSAS

ENFISEMA, NEUMOTÓRAX, DESTRUCCIÓN ALVEOLAR, INFARTOS PULMONARES.

SIGNOS RADIOLÓGICOS

HIPERCLARIDAD PULMONAR, DISMINUCIÓN DE MARCAS VASCULARES, AUMENTO DEL ESPACIO RETROESTERNAL.



CLÍNICA

- DISNEA, TAQUIPNEA, HIPOXEMIA, DISMINUCIÓN DE RUIDOS RESPIRATORIOS.

Referencias:

1. Pérez Tamayo, R., & Rodríguez, J. (2021). Radiología básica: Interpretación de patrones radiográficos pulmonares. (3. a ed.). McGraw-Hill Interamericana.