



Mi Universidad

IMAGENOLOGÍA

Williams Said Pérez García

Imagenología

Primer parcial

Imagenología

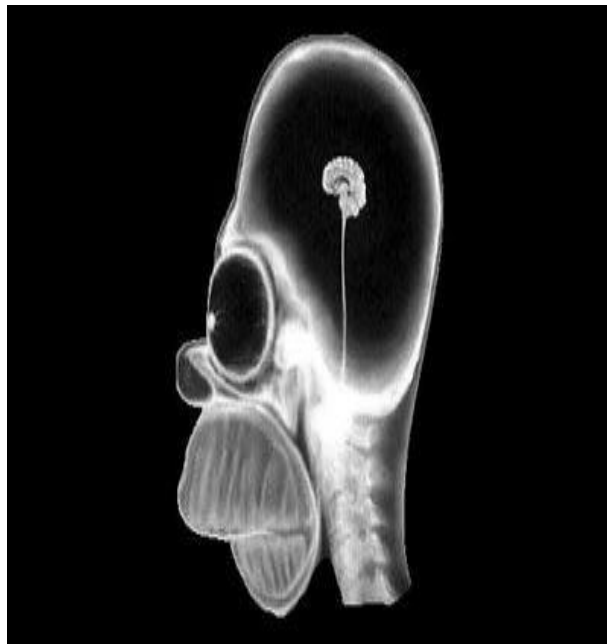
Dr. Gerardo Cancino Gordillo

Medicina humana

Cuarto semestre

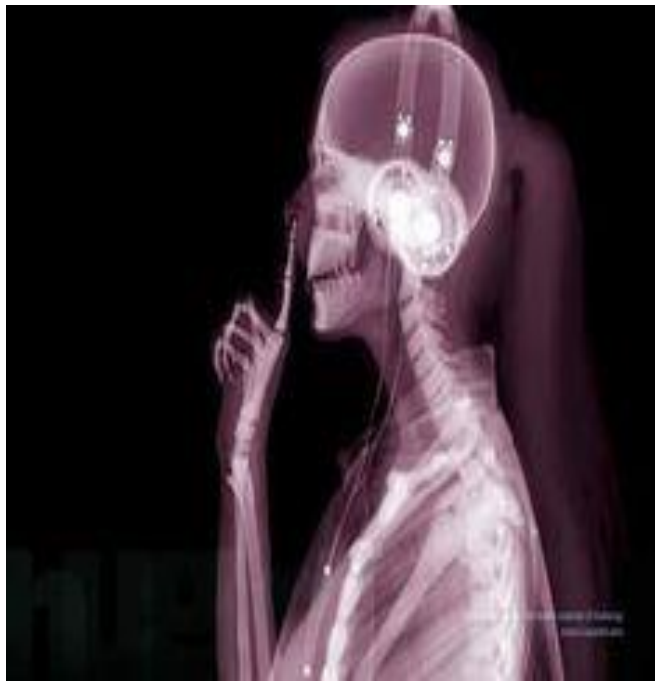


Elaborado el 8 de marzo del 2025



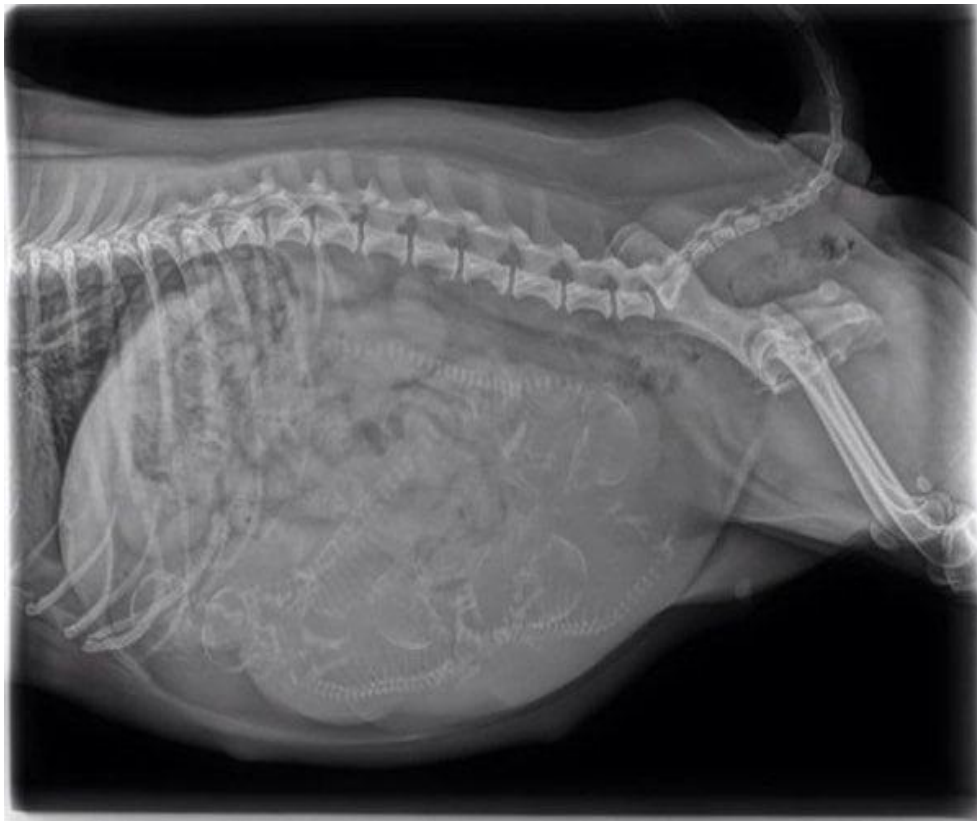
Descripción: Radiografía en vista lateral de Homero Simpson con presente microcefalia

| D. Aire | D. Grasa | D. Liquido | D. Calcio | D. Metal |
|-------------------------|--|---------------------------|---------------------------------|-------------|
| Contorno de radiografía | En el cuello rodeando las cervicales | Vista poco visible de LCR | Dientes superiores e inferiores | No presente |
| Parte ocular | Presentes alas mayores y menores nariz | Vista poco visible de VS | Hueso nasal | |
| Interior del cráneo | | | Cervicales 1-5 | |
| | | | cráneo | |
| | | | Axial, cigomático y maxilar | |



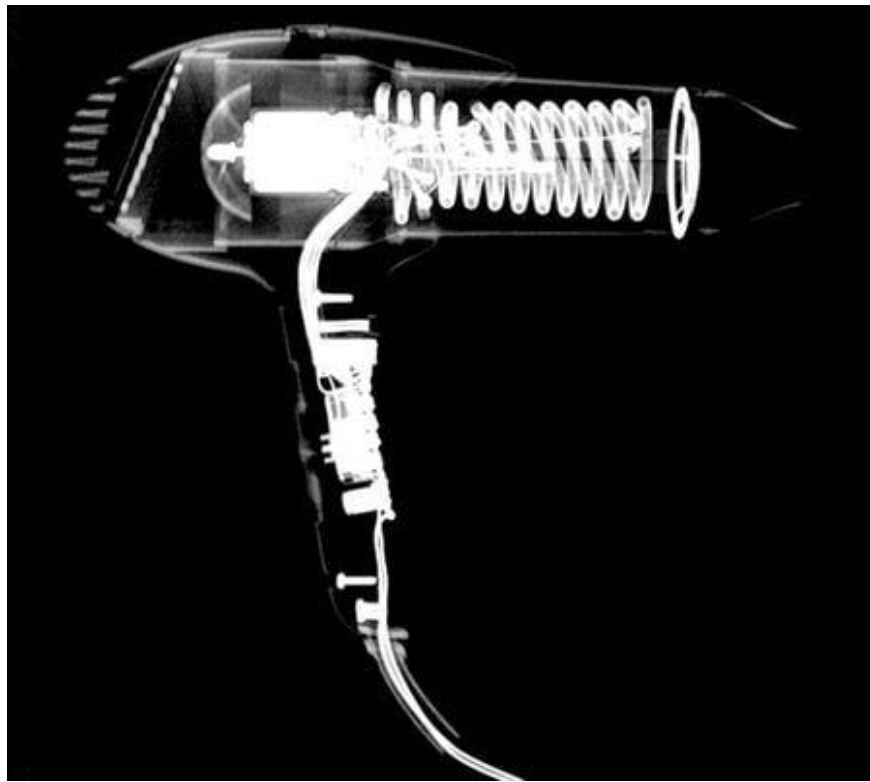
Descripción: radiografía lateral de una probable mujer en el área de inspección del aeropuerto Madrid barajas

| D. Aire | D. Grasa | D. Liquido | D. Calcio | D. Metal |
|------------------------|-----------|------------|---------------------------------------|--------------------|
| Contorno de la persona | brazo | LCR | cráneo | audífonos |
| pulmones | Antebrazo | VS | cervicales | Cable de audífonos |
| | Mano | | Mandíbula, cigomático, dientes, nasal | |
| | nariz | | Parrilla costal | |
| | cuello | | Esternón, radio, cubito | |
| | | | falanges | |



Descripción: Radiografía de vista lateral de una vaca en gestación de unos 12 crías aproximadamente

| D. Aire | D. Grasa | D. Liquido | D. Calcio | D. Metal |
|--------------------|--------------------------------------|-------------------|-------------------|-------------|
| Contorno de imagen | Tejidos blandos normales | Liquido amniótico | Columna vertebral | No presenta |
| | Sin deformación o alteración | Sangre | Parrilla costal | |
| | Se ve algunas viseras como el hígado | | | |



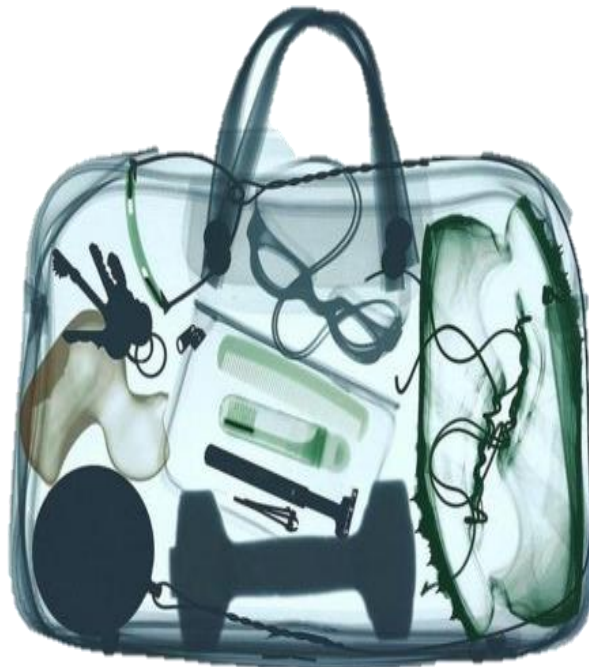Descripción: radiografía de una secadora de vista lateral

| D. Aire | D. Grasa | D. Liquido | D. Calcio | D. Metal |
|----------------------------|-------------|-------------|-------------|-----------------------|
| Al interior de la secadora | No presente | No presente | No presente | ventilador |
| Contorno de la imagen | | | | Motor |
| | | | | Hilo conductor |
| | | | | Resistencia eléctrica |
| | | | | interruptor |
| | | | | cobre |



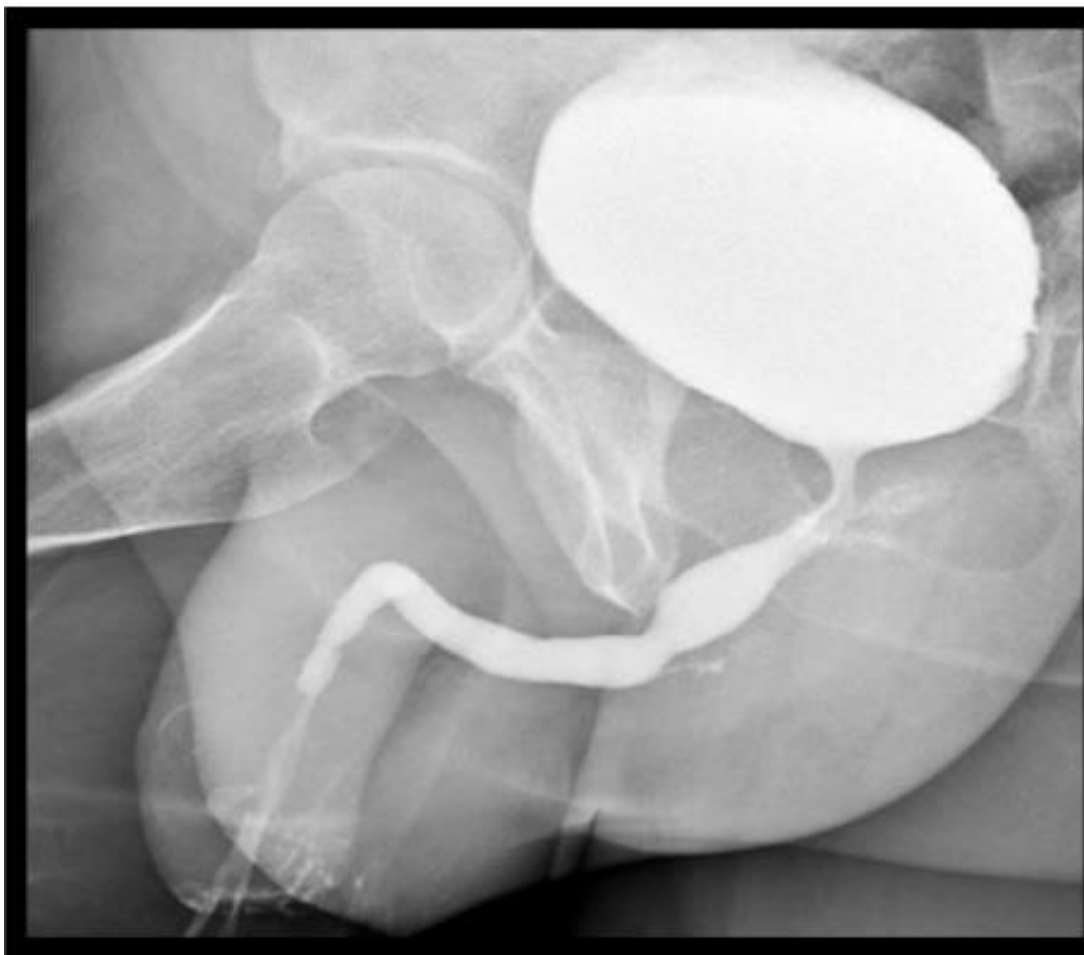Descripción: Radiografía de un control de Xbox 360

| D. Aire | D. Grasa | D. Liquido | D. Calcio | D. Metal |
|-------------------------|-------------|-------------|-------------|---------------|
| Al rededor el control | No presente | No presente | No presente | cobre |
| Al interior del control | | | | vibradores |
| | | | | joystick |
| | | | | cruceta |
| | | | | Tarjeta madre |
| | | | | Resistencia |
| | | | | tornillos |



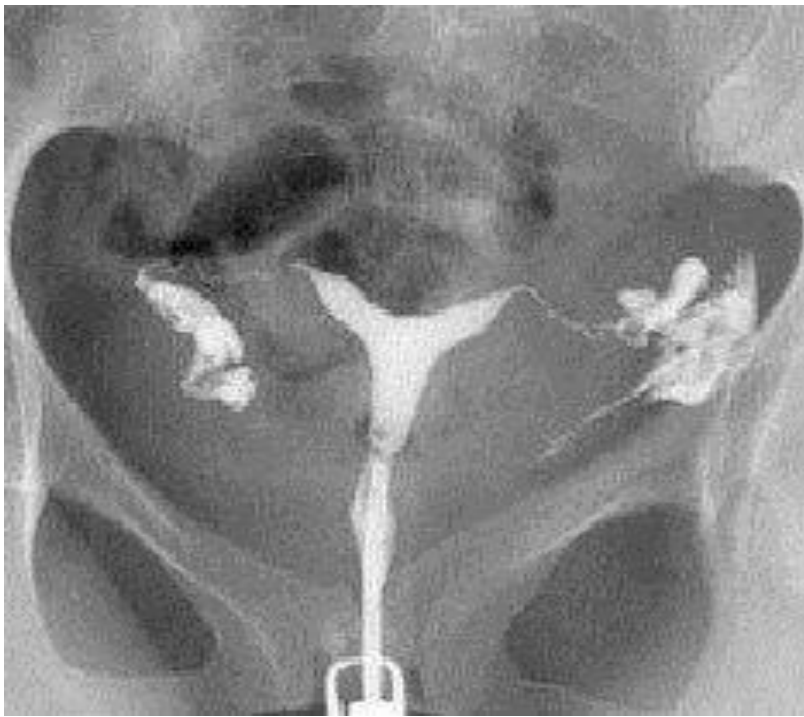Descripción: Estudio de imagen de la maleta de un pasajero de avión

| D. Aire | D. Grasa | D. Liquido | D. Calcio | D. Metal |
|--------------------------|-------------|-------------|-------------|-------------------------|
| Al interior de la maleta | No presente | No presente | No presente | Pesa |
| | | | | Martillo de lanzamiento |
| | | | | Tenis de metal |
| | | | | Llaves |
| | | | | Gafas |
| | | | | Rastrillo de limpieza |



Descripción: Cistografía retrograda con contraste, se puede observar una vasodilatación del conducto uretral

| D. Aire | D. Grasa | D. Liquido | D. Calcio | D. Metal |
|--|-----------------------|------------------------------|-----------|-------------|
| Presente en la parte superior de la vejiga | Cuerpo del pene | Orine contenido en la vejiga | fémur | No presente |
| | Glúteos | | pubis | |
| | Músculos de la pierna | | Isquio | |
| | | | | |



Descripción: Histerosalpingografía en paciente

| D. Aire | D. Grasa | D. Liquido | D. Calcio | D. Metal |
|-----------------------------|--------------------|--------------------------|-----------------|------------------|
| Metano en intestino delgado | Utero | Contraste (yodo o vario) | Cresta iliaca | Especúlo vaginal |
| | Trompas de falopio | | Ilio | |
| | ovarios | | Isquio | |
| | Intestino delgado | | Pubis | |
| | | | Sinfisis púbica | |
| | | | coxis | |
| | | | Sacrum | |