



**Mi Universidad**

## **Densidades Radiológicas**

*Michelle Roblero Álvarez*

*Parcial I*

*Imagenología*

*Dr. Gerardo Cancino Gordillo*

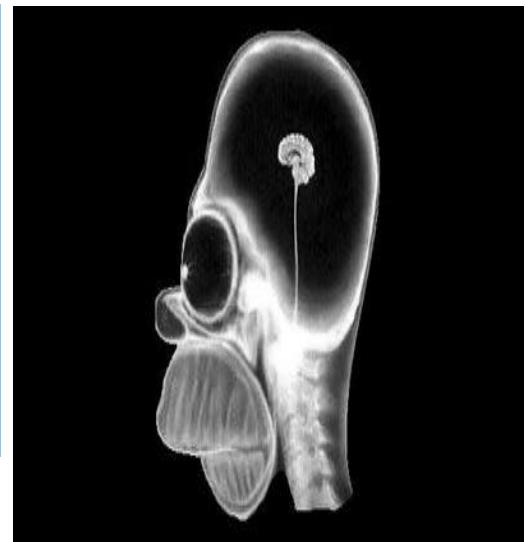
*Medicina Humana*

*4<sup>to</sup> Semestre*

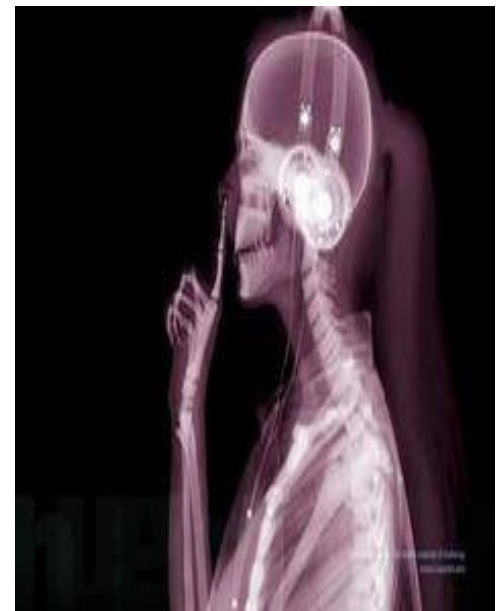*Comitán de Domínguez, Chiapas a 09 de marzo de 2025.*

# DENSIDADES RADIOLÓGICAS

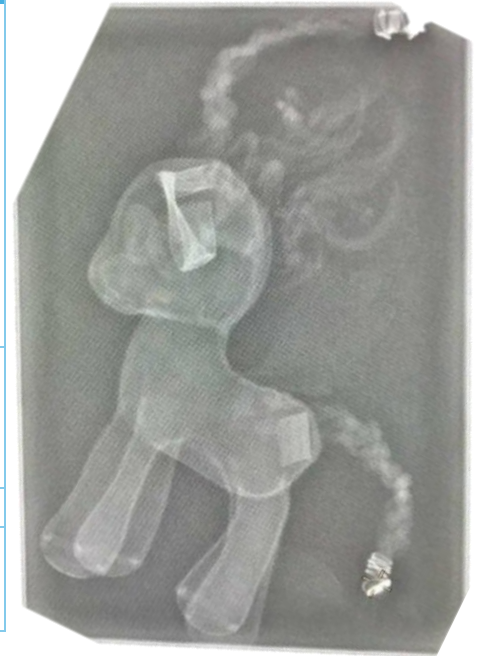RADIOLÚCIDO	DENSIDADES	RADIOPACO
<ul style="list-style-type: none"> <li>• Cuidad craneal</li> <li>• Globo ocular</li> </ul>	Aire	
	Líquido o tejidos blandos	<ul style="list-style-type: none"> <li>• Cerebro</li> <li>• Pupila</li> <li>• Nariz</li> <li>• Mandíbula</li> </ul>
	Calcio	<ul style="list-style-type: none"> <li>• Hueso del cráneo</li> <li>• Cuerpos vertebrales</li> <li>• Hueso nasal</li> <li>• Piezas dentales</li> </ul>



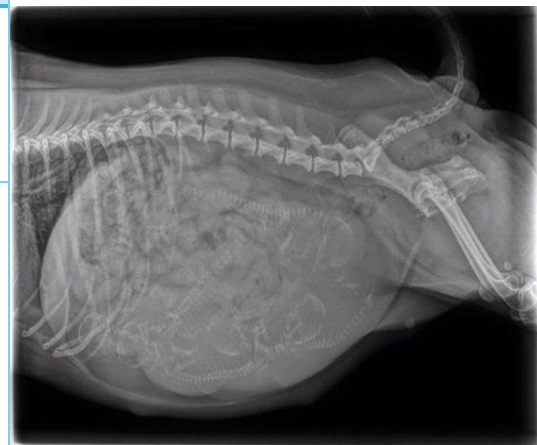RADIOLÚCIDO	DENSIDADES	RADIOPACO
	Grasa	<ul style="list-style-type: none"> <li>• Cabello</li> <li>• Liga para el cabello</li> </ul>
	Líquido o tejidos blandos	<ul style="list-style-type: none"> <li>• Cuidad craneal</li> <li>• Silueta del brazo</li> <li>• Nariz</li> <li>• Mandíbula</li> </ul>
	Calcio	<ul style="list-style-type: none"> <li>• Hueso del cráneo</li> <li>• Cuerpos vertebrales</li> <li>• Piezas dentales</li> <li>• Húmero</li> <li>• Radio</li> <li>• Cúbito</li> <li>• Huesos del carpo</li> <li>• Parrilla costal</li> </ul>
	Metal	<ul style="list-style-type: none"> <li>• Audífonos</li> <li>• Estructura lineal que va desde nivel de tórax hasta el nivel de las orejas</li> </ul>



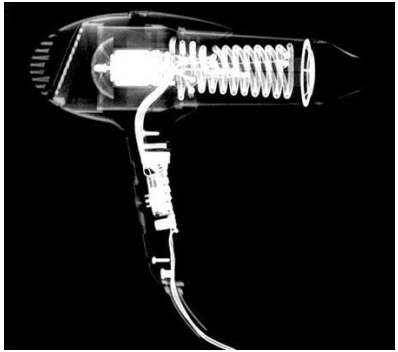
RADIOLÚCIDO	DENSIDADES	RADIOPACO
	Grasa	<ul style="list-style-type: none"> <li>Densidad grasa arriba de la cabeza, asemejando cuernos</li> <li>Cola</li> <li>Parche en la porción caudal antes de la cola</li> </ul>
	Líquido o tejidos blandos	<ul style="list-style-type: none"> <li>Cuerpo completo del poni</li> <li>Contorno del globo ocular</li> </ul>
	Calcio	<ul style="list-style-type: none"> <li>Orejas</li> </ul>
	Metal	<ul style="list-style-type: none"> <li>Gancho en la porción final de la cola</li> </ul>



RADIOLÚCIDO	DENSIDADES	RADIOPACO
<ul style="list-style-type: none"> <li>Moteado cecal a nivel del recto</li> <li>Niveles hidroaéreos en intestino</li> </ul>	Aire	
	Grasa	<ul style="list-style-type: none"> <li>Tetillas en la parte inferior</li> <li>Silueta de un órgano por arriba del útero</li> <li>Tejido adiposo en el contorno de la silueta</li> </ul>
	Líquido o tejidos blandos	<ul style="list-style-type: none"> <li>Músculo</li> <li>Útero</li> </ul>
	Calcio	<ul style="list-style-type: none"> <li>Parrilla costal</li> <li>Cuerpos vertebrales</li> <li>Huesos de la cola</li> <li>Cuerpos vertebrales y cráneos dentro de lo que parece ser el útero</li> <li>Fémur</li> <li>Rotula</li> </ul>



RADIOLÚCIDO	DENSIDADES	RADIOPACO
<ul style="list-style-type: none"> <li>Cuerpo/contorno de la secadora</li> </ul>	Aire	
	Grasa	<ul style="list-style-type: none"> <li>Periferia del ventilador</li> </ul>
	Metal	<ul style="list-style-type: none"> <li>Tornillos</li> <li>Cable</li> <li>Resistencia de calor</li> <li>Motor</li> </ul>



RADIOLÚCIDO	DENSIDADES	RADIOPACO
<ul style="list-style-type: none"> <li>En la parte superior se nota un agujero</li> </ul>	Aire	
	Grasa	<ul style="list-style-type: none"> <li>Gatillos</li> <li>Cuerpo del control</li> </ul>
	Líquido o tejidos blandos	<ul style="list-style-type: none"> <li>Contorno de todo el control</li> <li>Botones</li> </ul>
	Metal	<ul style="list-style-type: none"> <li>Cables (circuitos)</li> <li>Tornillos</li> <li>Joysticks</li> <li>Vibradores</li> </ul>

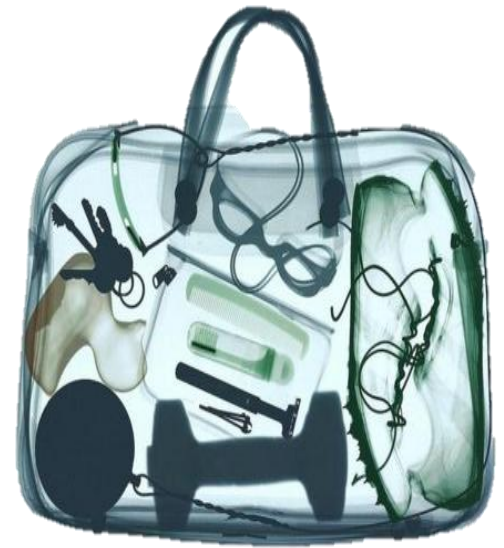

RADIOLÚCIDO	DENSIDADES	RADIOPACO
<ul style="list-style-type: none"> <li>Interior de la maleta</li> <li>Frasco de la derecha</li> </ul>	Aire	
	Líquido o tejidos blandos	<ul style="list-style-type: none"> <li>Frascos de perfumes del lado izquierdo</li> <li>Mango del cepillo</li> <li>Cerdas del cepillo</li> <li>Cuerpo del consolador</li> <li>Tubos para el cabello</li> <li>Manija de la maleta</li> </ul>

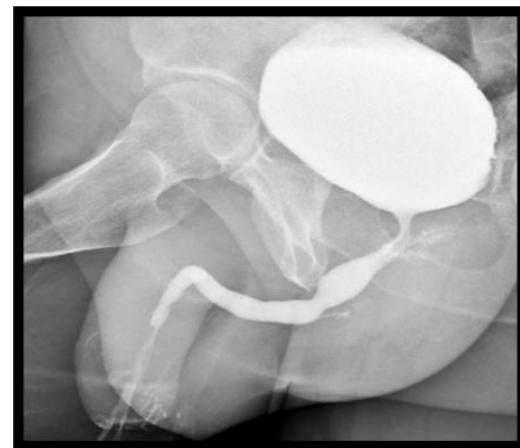


		<ul style="list-style-type: none"> <li>• Cuerpo de la plancha del cabello</li> <li>• Contorno del estuche de cortauñas</li> <li>• Contorno del espejo</li> </ul>
	<p>Metal</p>	<ul style="list-style-type: none"> <li>• Cable de lo que parece ser una plancha de cabello</li> <li>• Motor del consolador</li> <li>• Cortauñas y otras pinzas para las uñas</li> <li>• Ganchos para el cabello</li> <li>• Cierres de la maleta</li> <li>• Placa de la marca de la maleta</li> <li>• Cardador</li> <li>• Puntos donde se insertan las cerdas del cepillo de cabello</li> <li>• Espejo</li> <li>• Broches de la maleta</li> <li>• Tornillos</li> <li>• Pastillas</li> </ul>

RADIOLÚCIDO	DENSIDADES	RADIOPACO
<ul style="list-style-type: none"> <li>• Claves</li> <li>• Bola de lanzamiento de bala</li> <li>• Cadena pegada a la bola</li> <li>• Tachos de los tenis</li> <li>• Goggles para los ojos</li> <li>• Rastrillo</li> <li>• Botones de la maleta</li> <li>• Cortauñas</li> <li>• Manija de la bolsa</li> <li>• Cintas de los tenis</li> <li>• Cierre</li> </ul>	Aire	
	Líquido o tejidos blandos	<ul style="list-style-type: none"> <li>• Fondo de la maleta</li> <li>• Fondo del estuche del peine</li> <li>• Pato de plástico</li> <li>• Tenis</li> <li>• Desodorante</li> <li>• Peine</li> </ul>



RADIOLÚCIDO	DENSIDADES	RADIOPACO
<ul style="list-style-type: none"> <li>• Arriba de la vejiga se observa una burbuja con densidad aire, podría ser porción del intestino o recto</li> </ul>	Aire	
	Grasa	<ul style="list-style-type: none"> <li>• Cuerpo del pene</li> <li>• Glúteos (izquierdo y derecho)</li> </ul>
	Líquido o tejidos blandos	<ul style="list-style-type: none"> <li>• Vejiga con medio de contraste</li> <li>• Uretra posterior y anterior con medio de contraste</li> </ul>



	Calcio	<ul style="list-style-type: none"> <li>• Pelvis menor (pubis e isquion)</li> <li>• Cabeza del fémur</li> </ul>
--	--------	--

RADIOLÚCIDO	DENSIDADES	RADIOPACO
<ul style="list-style-type: none"> <li>• Moteado cecal en intestino (ciego)</li> </ul>	Aire	
	Grasa	<ul style="list-style-type: none"> <li>• Tejidos blandos circundantes</li> </ul>
	Líquido o tejidos blandos	<ul style="list-style-type: none"> <li>• Útero</li> <li>• Trompas de Falopio</li> <li>• Ovarios (con medio de contraste)</li> <li>• Conducto vaginal</li> </ul>
	Calcio	<ul style="list-style-type: none"> <li>• Pelvis (Crestas iliacas)</li> </ul>
	Metal	<ul style="list-style-type: none"> <li>• Especulo</li> </ul>

