



**Mi Universidad**

## **Radiología**

*Jonathan Omar Galdámez Altamirano*

*Parcial I*

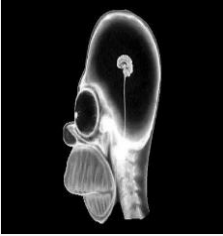
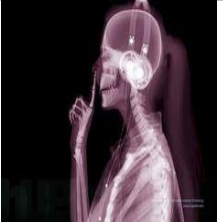


*Imagenología*

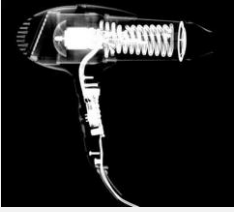





*Dr. Gerardo Cansino Gordillo*

*Medicina Humana*

*Cuarto Semestre*

*Comitán de Domínguez, Chiapas a 7 de marzo de 2025*

	<b>Imagen</b>	<b>Densidad Aire</b>	<b>Densidad Ósea</b>	<b>Densidad Grasa</b>	<b>Densidad Metálica</b>	<b>Densidad de Tej.Blandos</b>
		Se encuentran presentes dentro del cráneo y en la parte exterior de la silueta craneofacial	Se observan las vértebras, mandíbula, cráneo, los maxilares	Se logra observar un poco en la región del cuello	Sin observaciones	Se observan tejidos en el contorno de la silueta
		En el área de los pulmones se logra apreciar un poco de aire	Se observa el cráneo íntegro con los huesos faciales, las falanges y metacarpianos y carpos, el radio y el cúbito, las cervicales, y los arcos costales	Se aprecia poco en los bordes internos de la imagen	Los audífonos podrían ser	Alrededor de la imagen
		Adentro del maletín	Ninguna	Ninguna	En la cola del caballito	La silueta del caballito
		En la periferia de la imagen	Se observan arcos costales, cervicales, huesos de extremidades, dentro del vientre se observan pequeñas estructuras óseas como cervicales y	Por la periferia dentro de la silueta del animalito	NINGUNA	Músculos en los miembros inferiores del animalito así como su abdomen y su espalda

			diminutis cráneos			
	Imagen radiolúcida de una secadora de cabello	Se observa mucha densidad aire dentro de la secadora	Sin densidades óseas	Sin densidad grasa	Se observan varias estructuras del cuerpo de la secadora como el motor y las astas del ventilador	Sin tejidos blandos
	Una imagen radiolúcida de un control de videojuegos	Se observan áreas de densidad aire por todo el interior del control	Sin densidades óseas	Sin densidades grasa	Se logran ver estructuras como la batería los Joystick, los gatillos	Sin densidades blandas
	Una imagen de una maleta de transporte con diversos artículos dentro de ella	Con densidades de aire por el interior de la maleta	Sin densidades óseas	Sin densidades de grasa	Se observan varas densidades de metal como el seguro de la maleta, ganchos motores, clips	No se observan a detalle
	Es una imagen de una mochila de plástico que podría ser de un deportista	Se transparenta el aire a través de la mochila, pero las densidades son distintas	Sin densidades óseas	Sin densidades grasa	Con varios instrumentos como una pesa, una esfera de metal, llaves, objetos de higiene personal y un pato	Las densidades blandas pueden ser la silueta o marca de la maleta
	Es una imagen radiopaca de un individuo aparentemente acostado	Se logra ver muy poco en la silueta del paciente, pero también en la periferia de la silueta	Se observa la cresta ilíaca y el fémur	Se logra ver poco sobre los músculos del glúteo	Se logra ver la silueta de al parecer una vejiga	Las densidades como el músculo del glúteo mayor y menor
	Es una imagen un poco radiolúcida de una paciente de sexo femenino, una	Se logra observar el aire de los intestinos y	Se observa muy poco a silueta de la cresta ilíaca	Se ven un poco de los músculos de los	Sin densidades metálicas	Se logra ver el útero y los ovarios de la paciente

	radiografía abdominopélvica	la región abdominal		miembros inferiores		
--	--------------------------------	------------------------	--	------------------------	--	--