



Mi Universidad

Moises Santiz Alvarez

Parcial I

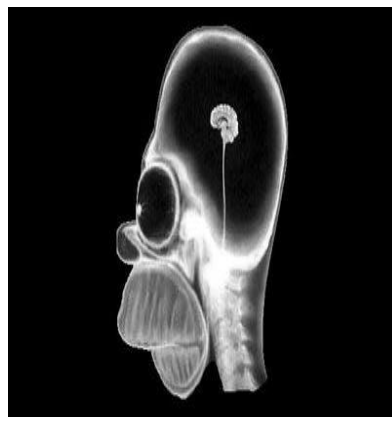
Imagenologia

Dr. Gerardo Cancino Gordillo

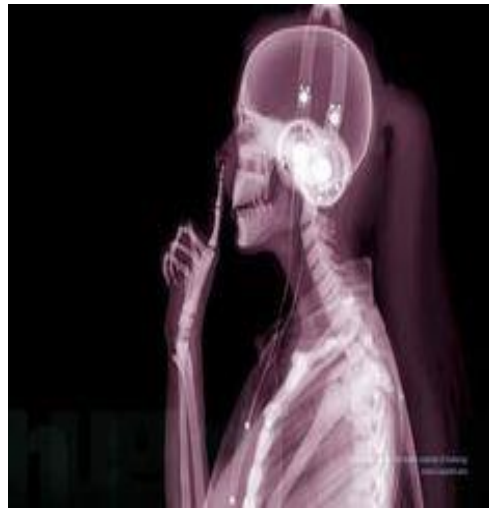Medicina Humana

Cuarto Semestre Grupo A

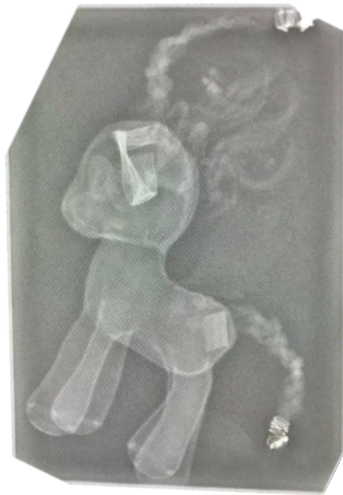Comitán de Domínguez, Chiapas a 7 de Marzo de 2025



Densidades				
Aire	Grasa	Liquido	Calcio	Metal
Se observa en la parte de los ojos, dentro del cráneo -radiolucido	Se observa una microcefalia de la parte del cerebro y se observa la medula espinal -radiopaco	No se observa densidad liquida -radiopaco	Vemos las estructuras Oseas como el cráneo, vértebras cervicales, maxilares, mandíbula, y parte de la nariz y los dientes. -radiopaco	No se observa densidad metal -radiopaco

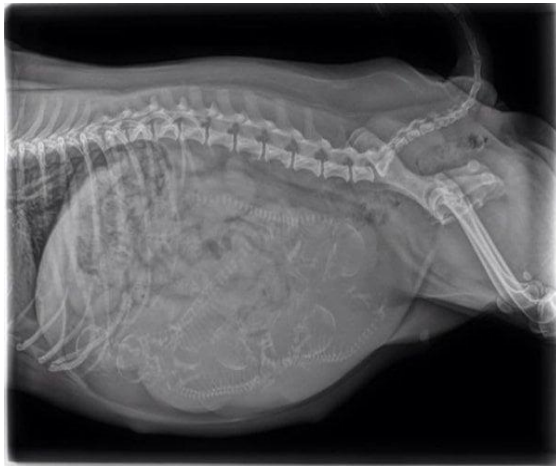

Densidades				
Aire	Grasa	Liquido	Calcio	Metal
Se observa en la parte de la tráquea, pulmón. -Radiolucido	Se observa en la parte de los tejidos blandos -radiopaco	No se observa densidad liquida -radiopaco	Se observa algunas estructuras Oseas como cráneo, vertebras, humero, radio, cubito, carpos, metacarpos, falanges, maxilar, mandíbula, arcos costales, esternon. -radiopaco	Se observa en la parte de los audífonos, y del cable de los audífonos -radiopaco



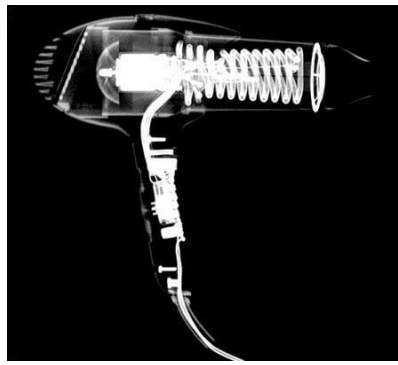
Características: es un juguete de unicornio que está en una maleta

Densidades				
Aire	Grasa	Liquido	Calcio	Metal
Se observa en la parte interior de la maleta -radiolucido	No se observa densidad grasa	No se observa densidad liquido	No se observa densidad calcio	En la parte de la colita del juguete y del cabello y de las orejas del juguete -radiopaco



Características: es una perrita

Densidades				
Aire	Grasa	Liquido	Calcio	Metal
Se observa en la parte del pulmón del animal -radiolucido	se observa en los tejidos blandos -radiopaco	se observa en la parte del abdomen -radiopaco	Se observa las vertebra del animal, huesos de la cola, costillas, huesos de las piernas y algunos huesos de los fetos en el abdomen de animal. -radiopaco	No se observa densidad metal. -radiopaco



Características: es una secadora, que es de plástico.

Densidades				
Aire	Grasa	Líquido	Calcio	Metal
Se observa en la parte donde sale el aire. -radiolucido	No se observa densidad grasa	No se observa densidad líquido.	No se observa densidad calcio.	Se observa en los cables, motor, interruptor, tornillos, etc. -radiopaco



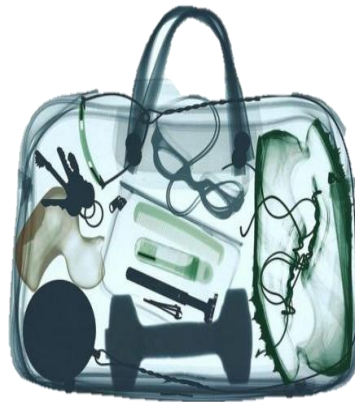Características: es un control de Xbox.

Densidades				
Aire	Grasa	Líquido	Calcio	Metal
Se observa en algunas porciones -radiolucido	No se observa densidad grasa	No se observa densidad líquido.	No se observa densidad calcio.	Se observa los tornillos, botones, palancas, cables, del control y otras estructuras más. -radiopaco



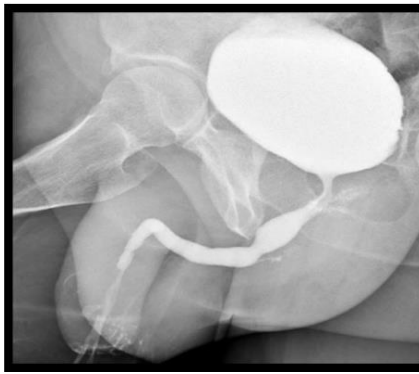
Características: es una maleta con múltiples objetos como pastilla, cepillo, y otros objetos de higiene personal. Y otros objetos que se mencionan en el cuadro

Densidades				
Aire	Grasa	Líquido	Calcio	Metal
se observa esta densidad dentro de la maleta -radiolucido	No se observa densidades grasa	No se observa densidad líquida.	No se observa densidades calcio	Se observa algunos objetos dentro de la maleta como, audífonos, corta uñas, el logo de la maleta, etc. -radiopaco

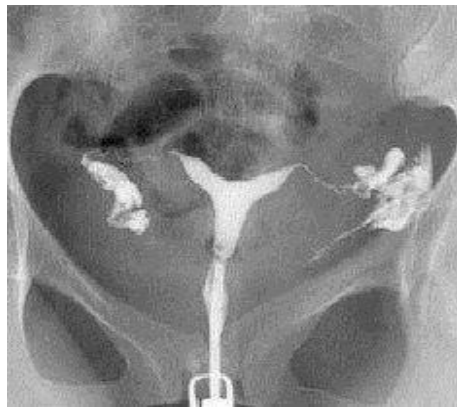

Características: es una maleta con múltiples objetos a dentro como, tachones, patito de hule, lentes, etc.

Densidades				
Aire	Grasa	Líquido	Calcio	Metal
Puede contener aire dentro de la maleta. -radiolucido.	No se observa densidad grasa	No se observa densidad líquido.	No se observa densidad calcio.	Se observa algunas llaves, corta uñas, una mancuerna, y una bola para los lanzamientos olímpicos, serrucho de la maleta. -radiopaco



Densidades				
Aire	Grasa	Liquido	Calcio	Metal
Se observa en una parte del intestino grueso, un poco de aire	Se observa en la parte de los tejidos blandos, pene y los glúteos.	Se observa en la parte de la vejiga y uretra.	Se observa el fémur, cuello del fémur, cabeza del fémur, borde acetabular.	No se observa densidad metal.
-radiolucido	-radiopaco	-radiopaco	-radiopaco	-radiopaco



Densidades				
Aire	Grasa	Liquido	Calcio	Metal
Se observa en la parte del intestino.	No se observa densidad grasa	Se observa en la parte de la cavidad del útero, trompa de Falopio, ovario.	Se observa en la parte de la sínfisis púbica, pubis, acetábulo, tubérculo púbico, tuberosidad isquiática, etc.	No se observa densidad metal.
-radiolucido	-radiopaco	radiopaco	-radiopaco	-radiopaco