Algoritmo

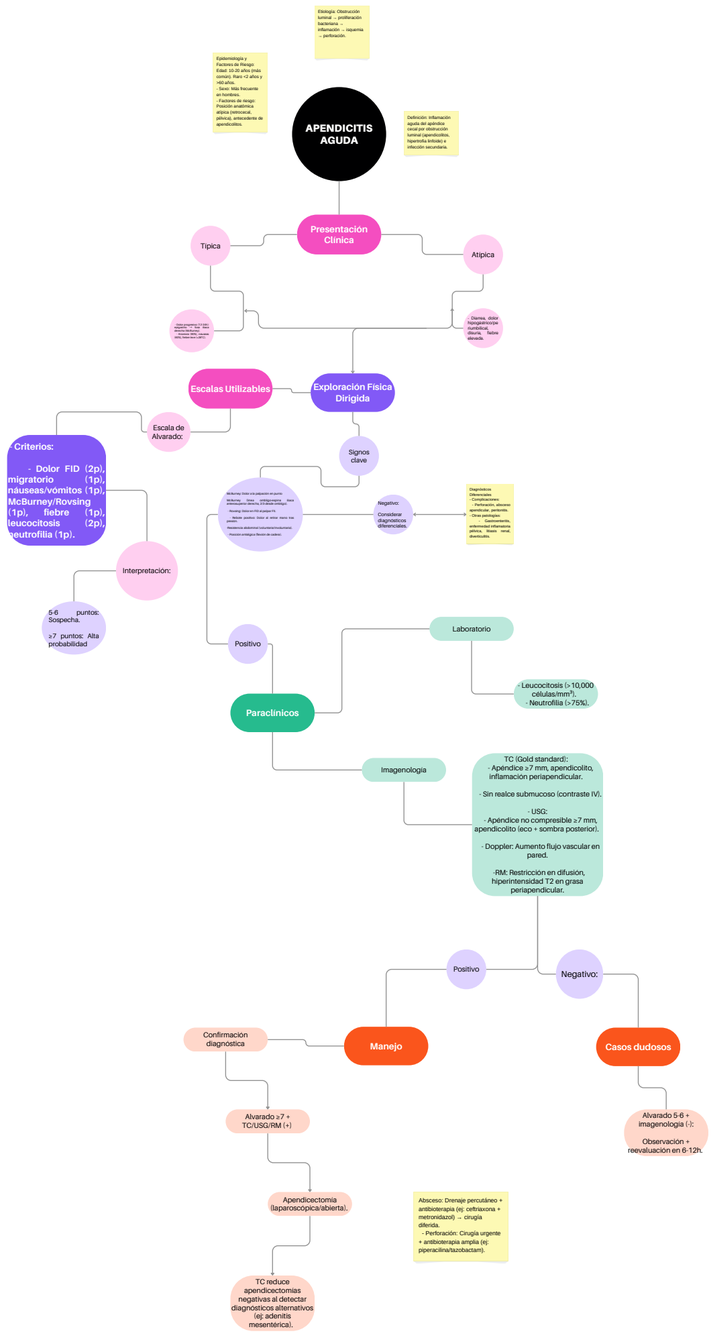
Etiología: Obstrucción luminal → proliferación bacteriana → inflamación → isquemia → perforación.
Epidemiología y Factores de Riesgo: Edad: 10-20 años (más común). Raro <2 años y >60 años.
- Sexo: Más frecuente en hombres.
- Factores de riesgo: Posición anatómica atípica (retrocecal, pélvica), antecedente de apendicitis.
APENDICITIS AGUDA
Definición: Inflamación aguda del apéndice cecal por obstrucción luminal, proliferación bacteriana, hipertrofia linfoide o infección secundaria.
Presentación Clínica
Típica
Atípica
Dolor periumbilical (1-2 días) migratorio → fosa ilíaca derecha (FID).
- Anorexia, NVD, nausea.
- Fiebre baja, anorexia.
- Diarrea, dolor hipogastrio/epigastrio/ombligo, diuresis ↑, fiebre elevada.
Escalas Utilizables
Exploración Física Dirigida
Escala de Alvarado:
Criterios:
- Dolor FID (2p), migratorio (1p), náuseas/vómitos (1p), McBurney/Rovsing (1p), fiebre (1p), leucocitosis (2p), neutrofilia (1p).
Interpretación:
5-6 puntos: Sospecha.
≥7 puntos: Alta probabilidad
Signos clave
McBurney: Dolor en palpación en punto de McBurney (1/3 lateral ombligo-espina ilíaca anterior superior derecha, 2/3 desde ombligo).
- Rovsing: Dolor en FID al palpar FI.
- Signos psoas: Dolor al estirar iliopso (iliaco, psoas).
- Obstrucción abdominal (vómitos/inodoro/estreñimiento).
- Hiperemia/edema/fibrosis de cuerpo.
Negativo:
Considerar diagnósticos diferenciales
Diagnósticos Diferenciales:
- Ginecológicos: - Perforación, absceso apendicular, peritonitis.
- Otros patologías: - Cólico nefrítico, enfermedad inflamatoria pélvica, Síndrome renal, diverticulitis.
Positivo
Laboratorio
- Leucocitosis (>10,000 células/mm³).
- Neutrofilia (>75%).
Paraclínicos
Imagenología
TC (Gold standard):
- Apéndice ≥7 mm, apendicolito, inflamación periapendicular.
- Sin realce submucoso (contraste IV).
- USG:
- Apéndice no compresible ≥7 mm, apendicolito (eco + sombra posterior).
- Doppler: Aumento flujo vascular en pared.
-RM: Restricción en difusión, hiperintensidad T2 en grasa periapendicular.
Positivo
Negativo:
Manejo
Casos dudosos
Confirmación diagnóstica
Alvarado ≥7 + TC/USG/RM (+)
Apendicectomía (laparoscópica/abierta).
TC reduce apendicectomías negativas al detectar diagnósticos alternativos (ej: adenitis mesentérica).
Absceso: Drenaje percutáneo + antibioterapia (ej: ceftriaxona + metronidazol) → cirugía diferida.
- Perforación: Cirugía urgente + antibioterapia amplia (ej: piperacilina/tazobactam).
Alvarado 5-6 + imagenología (-):
Observación + reevaluación en 6-12h.