



Mi Universidad

Infografía

Erwin Emmanuel Pérez Pérez

Parcial I

Fisiopatología III

Dr. Gerardo Cancino Gordillo


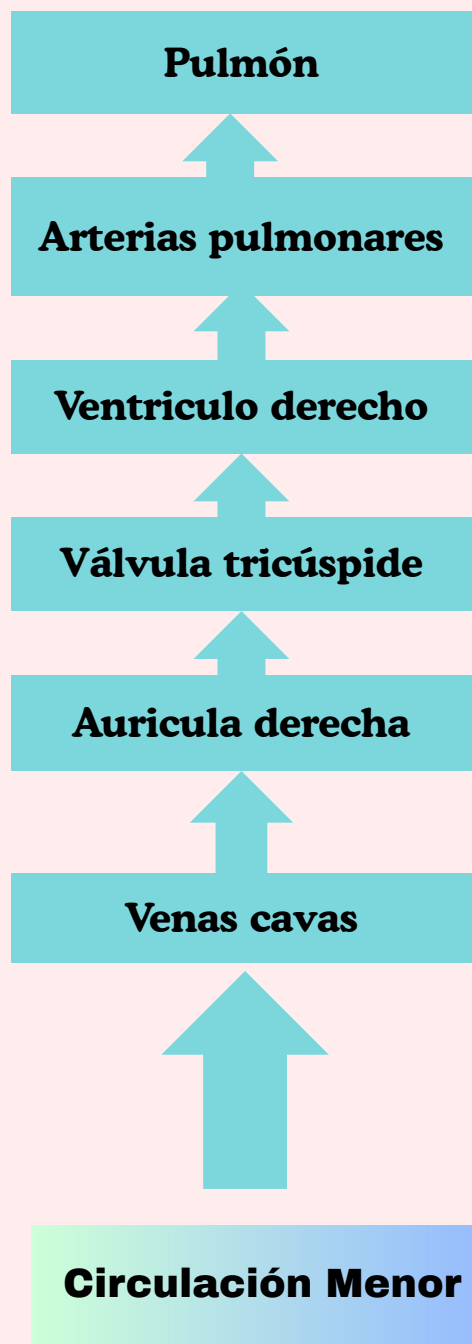
Medicina Humana

Cuarto semestre


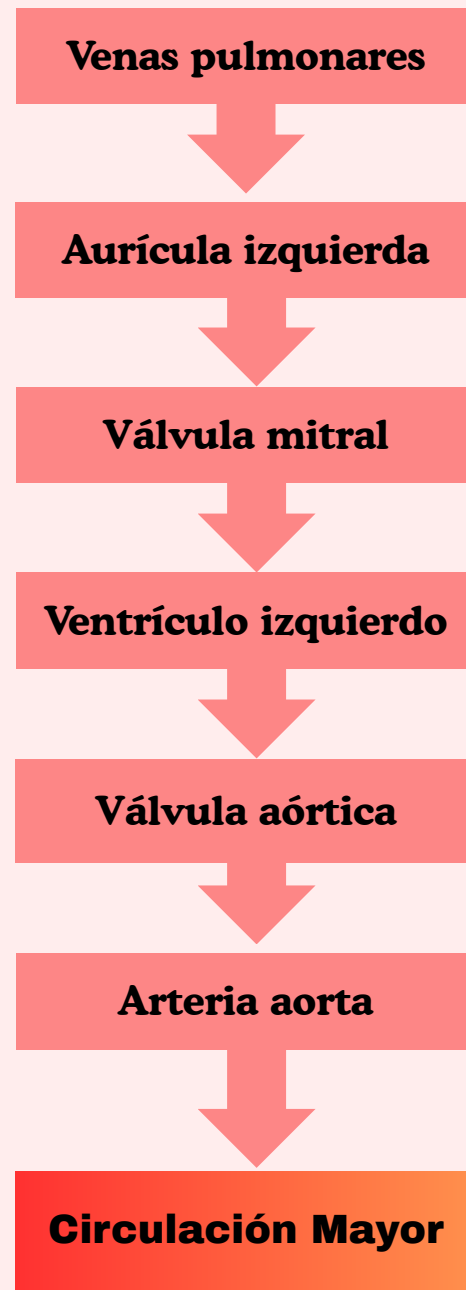
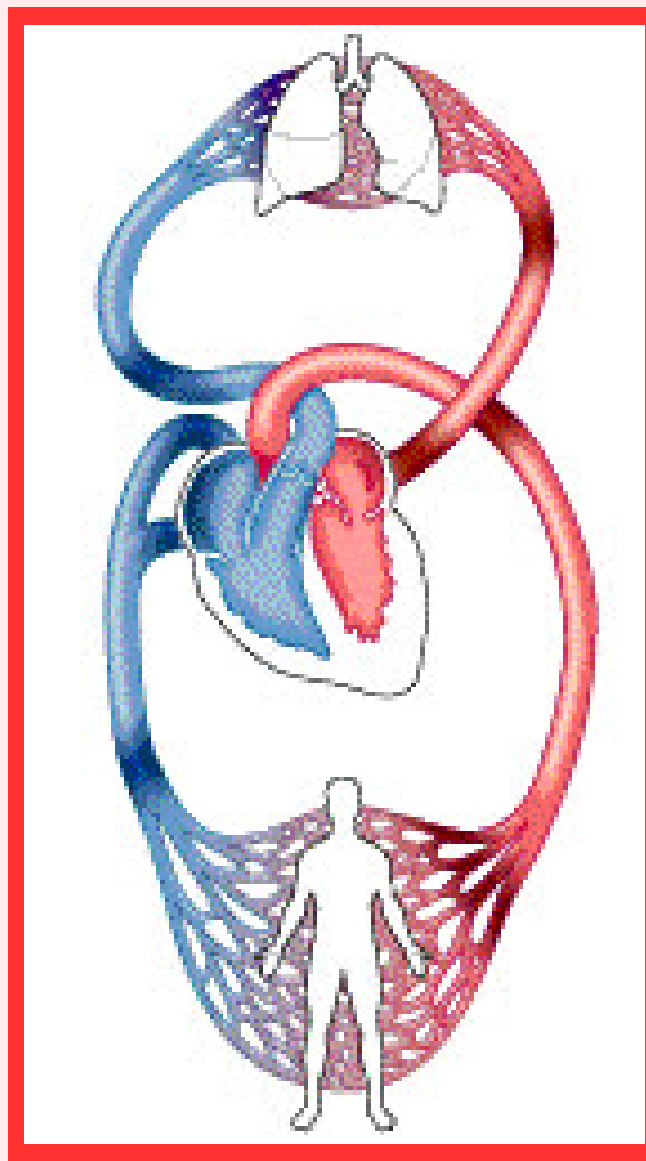
Grupo A

Comitán de Domínguez, Chiapas a 9 de marzo de 2025

Circulación menor y mayor



Sangre con O₂

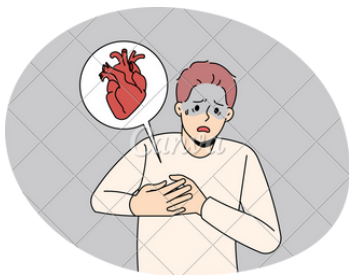

Sangre con O₂

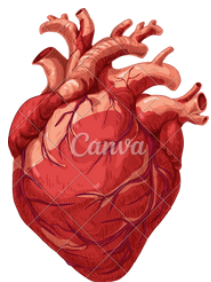


Insuficiencia cardiaca derecha

IC derecha



- Dificultad p/mover sangre O2 a la circulación pulmonar



VD

Flujo retrogado

AD

Sistema venoso

Etiología:

Ingurgitación yugular

Pulmones

aporte a circulación pulmonar

Alteraciones disyuntivas o mala absorción

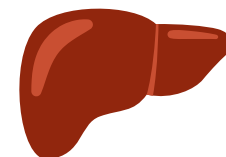
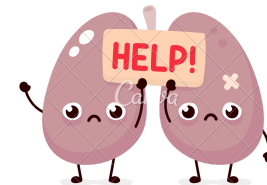
Edema visceral

ASCITIS

Hígado → Hepatomegalia


Esplenica → Esplenomegalia

Edema periferico



- Ht pulmonar
- Ic izquierda
- EPOC
- Cardiopatía isq.
- Tetralogía Fallot
- Estenosis

Insuficiencia cardiaca izquierda



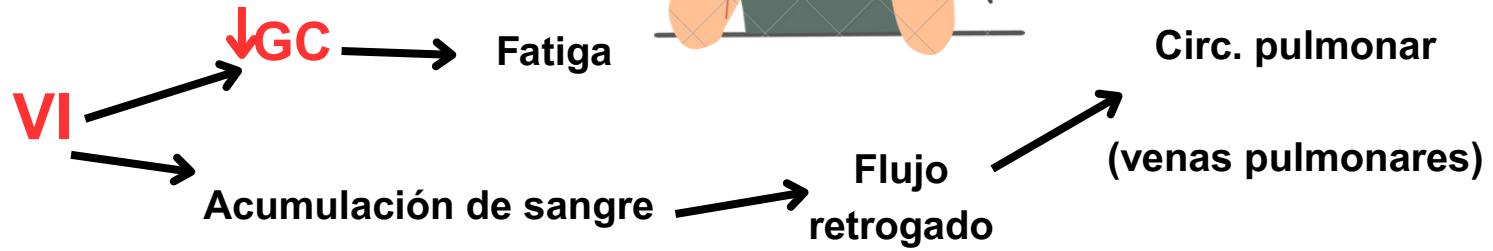
IC izquierda

Sist. baja presión


- Dificultad p/mover sangre de circulación pulmonar a la circulación arterial



- Tos paroxística nocturna
- Disnea



Irritación mucosa respiratoria



Deficiencia O₂ y CO₂

Disnea

- Cianosis
- Diaforesis




25 mmhg → Extravasación de líquidos


EAP

- Uso muscular accesorio de la respiración

IC DERECHA



IC IZQUIEDA



Referencias bibliográficas

- Porth. Fisiopatología Grossman. Sheila & Mattson Porth. Carol

