Mapa conceptual

Jeffrey ibarra Hernández

Mapa conceptual

Parcial 2

Fisiología

Licenciatura en medicina

Segundo Semestre

Comitán de Domínguez, Chiapas a 6 de abril del 2025

c

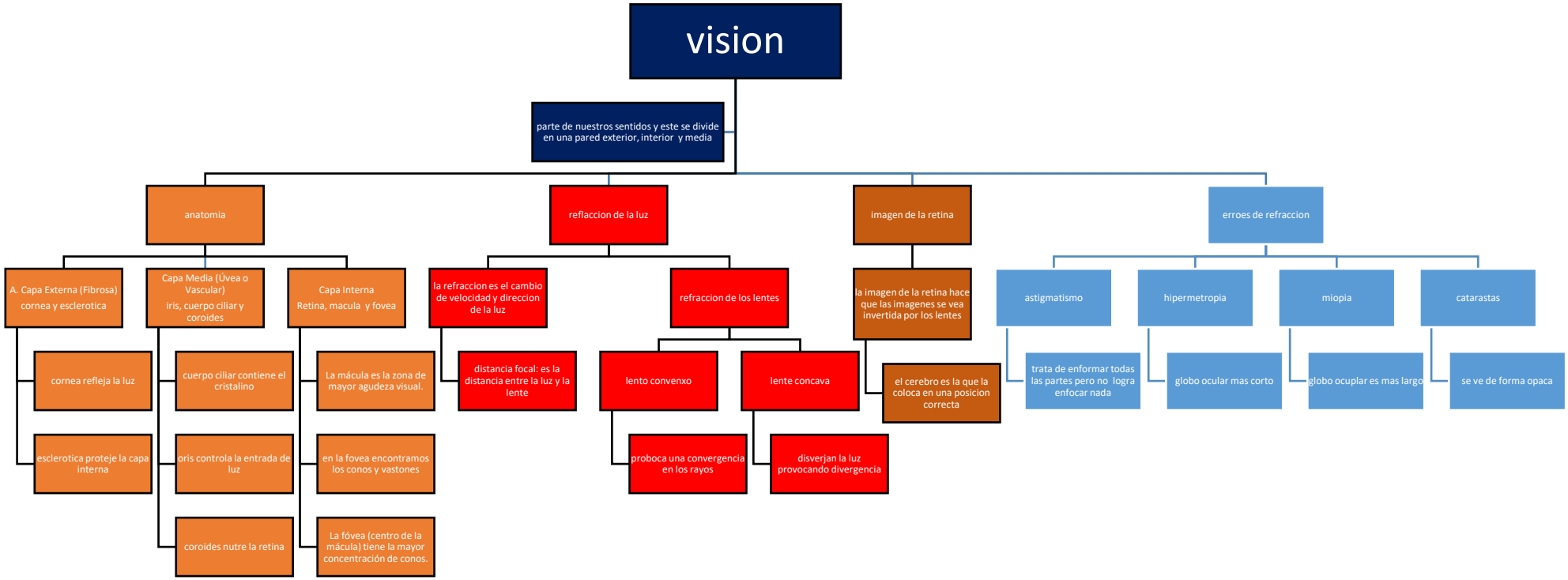
vision
parte de nuestros sentidos y este se divide en una pared exterior, interior y media
anatomia
reflaccion de la luz
imagen de la retina
erroes de refraccion
A. Capa Externa (Fibrosa) cornea y esclerotica
Capa Media (Úvea o Vascular) iris, cuerpo ciliar y coroides
Capa Interna Retina, macula y fovea
la refraccion es el cambio de velocidad y direccion de la luz
refraccion de los lentes
la imagen de la retina hace que las imagenes se vea invertida por los lentes
astigmatismo
hipermetropia
miopia
catarastas
cornea refleja la luz
esclerotica proteje la capa interna
cuerpo ciliar contiene el cristalino
oris controla la entrada de luz
coroides nutre la retina
La mácula es la zona de mayor agudeza visual.
en la fovea encontramos los conos y vastones
La fóvea (centro de la mácula) tiene la mayor concentración de conos.
distancia focal: es la distancia entre la luz y la lente
lento convenxo
lente concava
proboca una convergencia en los rayos
disverjan la luz provocando divergencia
el cerebro es la que la coloca en una posicion correcta
trata de enformar todas las partes pero no logra enfocar nada
globo ocular mas corto
globo ocuplar es mas largo
se ve de forma opaca