



**Fernando Ailton Maldonado
Hernández**

Dra. Karla Sofía López Gutiérrez

Cuadro comparativo

Pediatría

PASIÓN POR EDUCAR

6° "C"

Comitán de Domínguez Chiapas a 03 de marzo de 2025

Edema de tejido celular
subcutáneo

Contenido

Líquido serohemático

Inicio

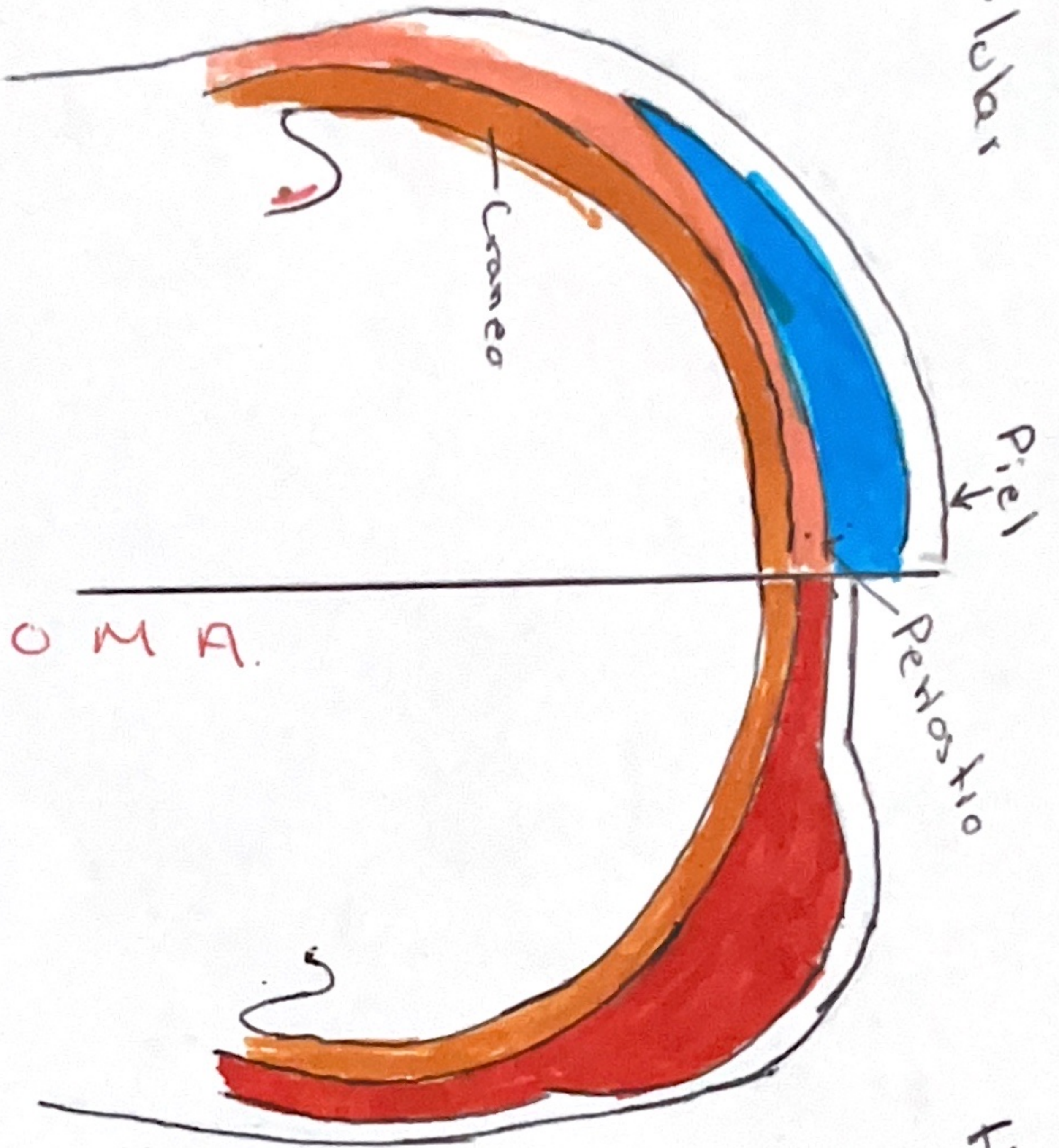
En el momento del
parto

No requiere suturas

Resolución: 24-48 hrs

Piel superyacente

Egipmática o esfínter



Hemorragia subperiosteal

Contenido

Líquido hemático

Inicio

Horas después del parto

Requiere suturas

Resolución: 2-3 semanas

Piel superyacente

Normal

CAPUT

VS

CEFALOHEMATOMA