

Diego Caballero Bonifaz

DR: Raúl pacheco de la Rosa

Mapa conceptual Pares craneales

Neurología

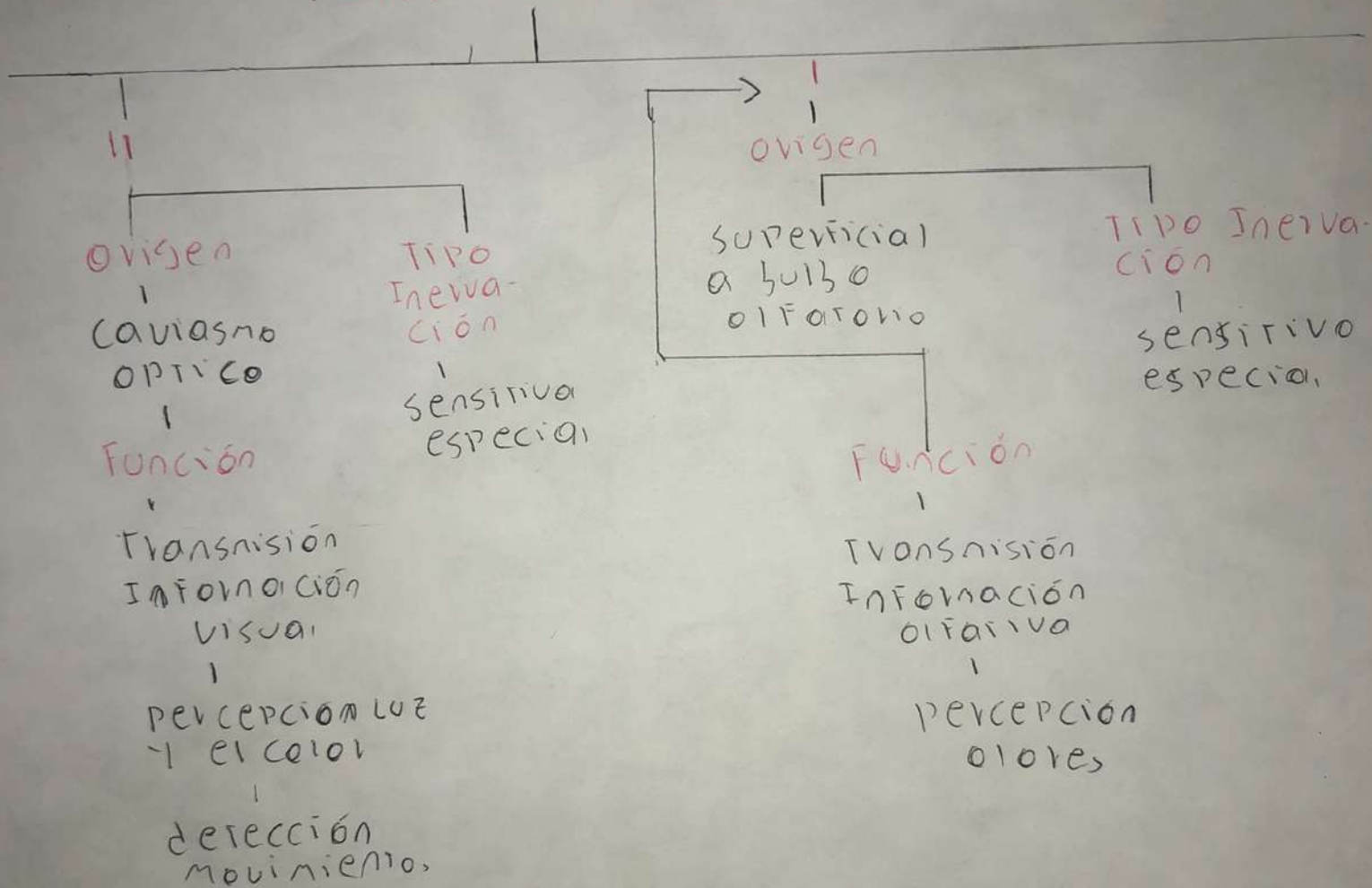
6

B

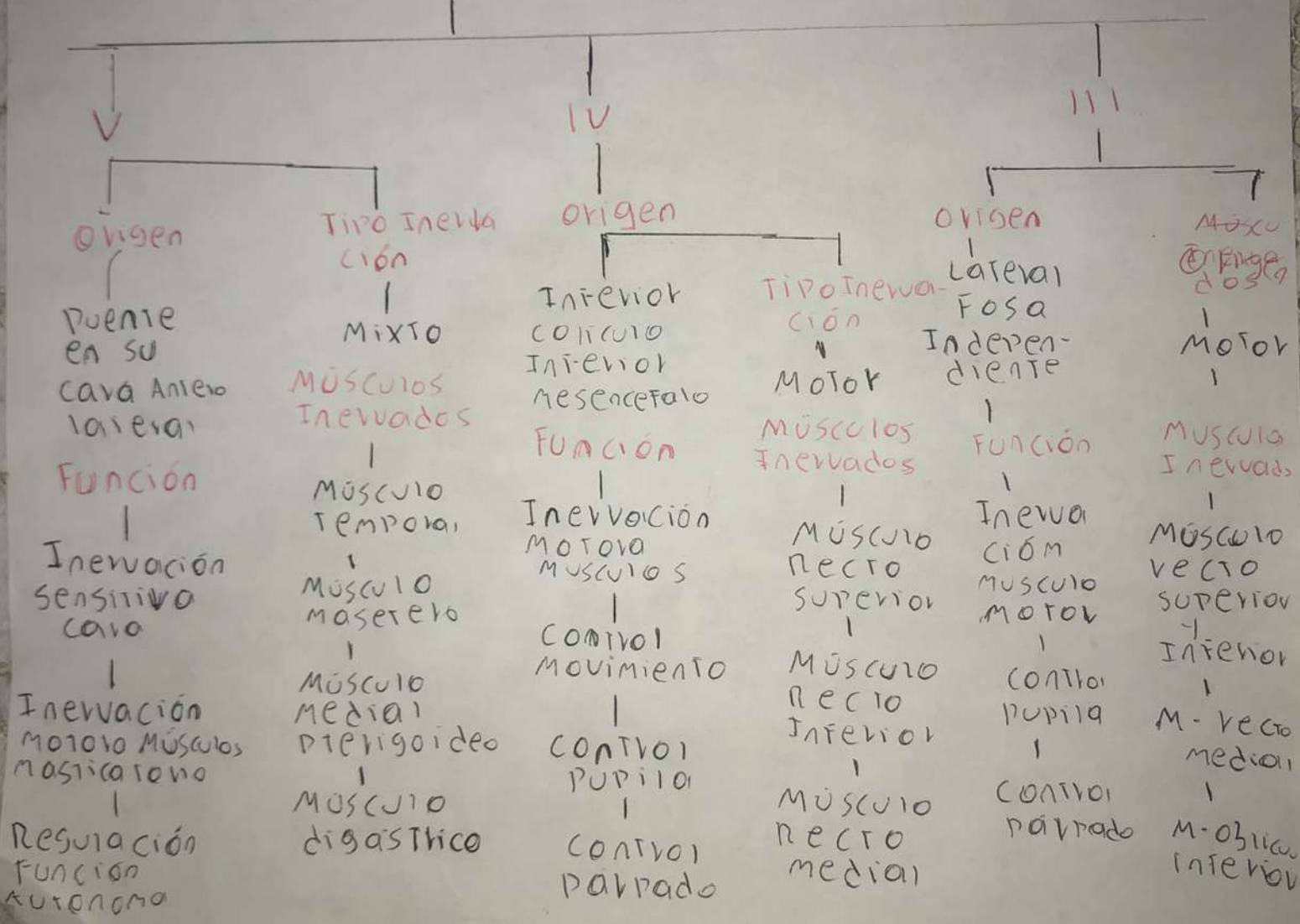
PASIÓN POR EDUCAR

Comitán de Domínguez Chiapas a 28 de febrero de 2025.

Pares Craneales



PAVES CILIOECLIALES



pares craneales

Origen VIII
VII VI

Tipo Inervación

SURCO PONTO bulbar

VIII
Sensorial

VII
MIXTO

VI
Motor

Funciones

Músculos Inervados

VIII

Transmisión Información Auditiva

Transmisión Información Vestibular

Regulación equilibrio postural

VII

Inervación músculos

Inervación sensitiva cara

Regulación función autónoma

VI

Inervación motora Músculo recto

Control movimiento ocular

Coordinación nervios oculares

VIII

NO Inervan

VII

MÚSCULO FRONTAL

MÚSCULO OBLICUO OJOS

M. zigomático mayor y menor

M. buccinador

M. estapedio

VI

MÚSCULO RECTO LATERAL

Par craneales

Par
HipoGLOSSO

XII
Origen
|
Sulco pre
olivar
|
Función
|
Inerva
músculos
extrínsecos
de lengua
|
Ayuda mas
ticar
|
Controla
movimientos
cuello y hom-
bros

TIPO
Inervación
|
Motora
|
Músculos
Inervados
|
Músculo
genigloso
|
Músculo
hiogloso
|
Músculo
estigloso
|
Músculo
longitudinal

XI X IX
Origen
|
Sulco
Postolivar
|
Función XI
|
Inerva
músculos
cuello
|
Inervación
sensitiva piel
y cuello
|
Regulación
Función
Autónoma

TIPO
Inervación
|
MIXTO
|
Función X, IX
|
Regulación
secreción
jugos
|
Regulación
FC

Músculos
Inervados
|
XI
|
M. ester-
noideo
mastoides
|
M. Trape-
cio
|
X y IX
|
Músculo
ESTILO
Faringeo
|
Músculo
CONSTRICCIÓN
SUPERIOR
|
Músculo
Laringeo