

Universidad del Sureste
Licenciatura en Medicina Humana

José Carlos Cruz Camacho.

Dr. Jesús Alejandro Morales Pérez

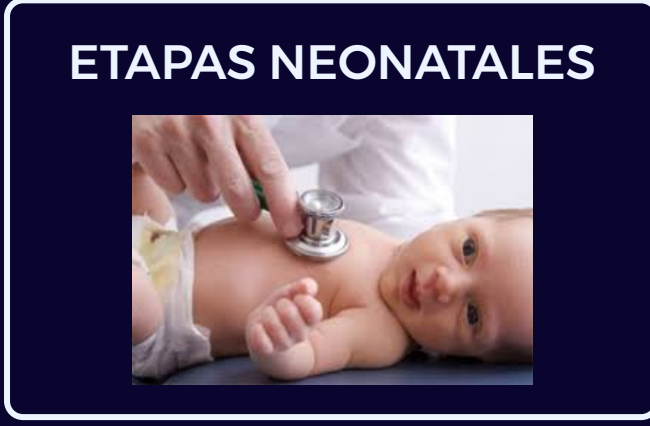"PEDIATRÍA".

CUADRO SINOPTICO

Grado: 6to Grupo: "A"

PASIÓN POR EDUCAR

Comitán de Domínguez a 28/02/2025




ETAPAS NEONATALES

REFLEJOS PRINCIPALES (DESAPARECE ENTRE LOS 2-6 MESES)

- REFLEJO DE MORO**
 - respuesta involuntaria del recién nacido ante estímulos como un ruido fuerte o la sensación de caída
 - sus brazos se extienden hacia adelante de lado con las palmas hacia arriba y los pulgares flexionados.
- REFLEJO DE BUSQUEDA**
 - Este reflejo se produce cuando se toca o acaricia la comisura de los labios del bebé
 - reacción automática
 - La búsqueda contribuye a la preparación del bebé para la succión.
- REFLEJO DE SUCCIÓN**
 - respuesta automática que permite a los recién nacidos alimentarse
- REFLEJO TÓNICO DEL CUELLO**
 - gira la cabeza hacia un lado, el brazo de ese lado se estira y el brazo opuesto se dobla a la altura del codo.
 - Esto a menudo se denomina posición "de esgrima". El reflejo tónico del cuello

SIGNOS VITALES NORMALES PARA LA EDAD

- 
 - FR: 40-60 RPM
 - FC: 120-160 LPM
 - TA: SIS: 50-70 mmHg
DIAS: 25-42 mmHg
 - TEM: 36.5°-37.5° c

ESCALAS

APGAR (7-10 óptimo) (4-6 depresión moderada) (<3 depresión severa).

EVALUACION DEL ESTADO GENERAL DEL RN	APARIENCIA	CIANOSIS O PALIDEZ	0 PUNTOS
		ACROCIANOSIS	1 PUNTOS
		ROSADO	2 PUNTOS
PULSO		AUSENTE	0 PUNTOS
		<100 LPM	1 PUNTOS
		>100 LPM	2 PUNTOS
GESTICULACION		SIN RESPUESTA AL ESTIMULO	0 PUNTOS
		MUECAS	1 PUNTOS
		LLANTO VIGOROSO/TOS	2 PUNTOS
ACTIVIDAD		FLACIDEZ	0 PUNTOS
		FLEXION DE EXTREMIDADES	1 PUNTOS
		MOVIMIENTOS ACTIVOS	2 PUNTOS
RESPIRACIÓN		AUSENTE	0 PUNTOS
		LENTO/IRREGULAR	1 PUNTOS
		REGULAR/LLANTO	2 PUNTOS

SILVERMAN

para evaluar la dificultad respiratoria del recién nacido.

ALETO NASAL	AUSENTE (0)	MÍNIMO (1)	MARCADO (2)
QUEJIDOS RESPIRATORIOS	AUSENTE (0)	AUDIBLE CON EL ESTETOSCOPIO (1)	AUDIBLE (2)
TIRAJE INTERCOSTAL	AUSENTE (0)	APENAS VISIBLE (1)	MARCADA (2)
RETRACCIÓN ESTERNAL	SIN RESTRICCIÓN (0)	APENAS VISIBLE (1)	MARCADA (2)
DISOCIACIÓN TORACOABDOMINAL	SINCRONIZADO (0)	RETRASO EN LA INSPIRACION (1)	BAMBOLEO (2)

CAPURRO EDAD GESTACIONAL 200 + TOTAL DE PTS OBTENIDO/7

se utiliza para estimar la edad gestacional de un recién nacido

FORMA DE LA OREJA	PABELLÓN DE DEFORMACIÓN PLANA NO CURVADO (0)	PABELLÓN PARCIALMENTE INCURVADO EN EL BORDE SUPERIOR (8)	PABELLÓN INCURVADO EN EL BORDE SUPERIOR (16)	PABELLÓN TOTALMENTE INCURVADO (24)	
TAMAÑO DE LA GLANDULA MAMARIA	NO PALPABLE (0)	PALPABLE MENOR A 5mm (5)	PALPABLE ENTRE 5 Y 10 mm (10)	PALPABLE MAYOR A 10 mm (15)	
FORMACIÓN DEL PEZÓN	APENAS VISIBLE SIN AREOLA (0)	DIAMETRO < 7.5 mm AREOLA LISA Y CHATA (5)	DIAMETRO > DE 7.5 mm AREOLA PUNTEADA BORDE NO ELEVADO (10)	DIAMETRO > 7.5 mm AREOLA PUNTEADA BORDE LEVANTADO (15)	
TEXTURA DE LA PIEL	MUY FINA, GELATINOSA (0)	FINA LISA (5)	MUY GRUESA DESCAMACIÓN SUPERFICIAL DISCRETA (10)	GRUESA, GRIETAS SUPERFICIALES DESCAMACION EN MANOS Y PIES (15)	GRUESA GRIETAS PROFUNDAS APERGAMINADAS (20)
PLIEGUES PLANTARES	SIN PLIEGUES (0)	MARCAS MAL DEFINIDAS EN 1/2 ANTERIOR (5)	MARCAS BIEN DEFINIDAS EN UN 1/2 ANTERIOR, SURCO EN UN 1/3 ANTERIOR (10)	SURCOS EN UN 1/2 ANTERIOR (15)	SURCOS EN MAS DE 1/2 ANTERIOR (20)