



UNIVERSIDAD  
DEL SURESTE



# CUADRO SINOPTICO

**MATERIA: PATOLOGIA Y  
TECNICAS QUIRURGICAS DE  
PORCINOS**

**NOMBRE DEL  
DOCENTE: BARREDA ROBERTO  
GARCIA SEDANO**

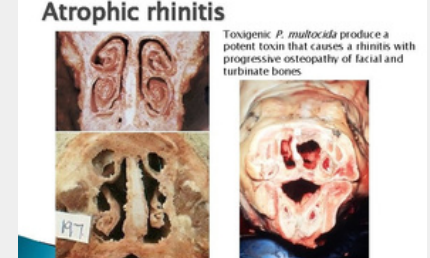
**NOMBRE DEL ALUMNO:  
HECTOR ANTONIO FLORES  
SANCHEZ**

23 DE ENERO DEL  
2025

# Rinitis Atrófica

## 1 DEFINICIÓN

- Enfermedad infecciosa de cerdos.
- Provoca atrofia de cornetes nasales y deformación facial.
- Afecta el rendimiento productivo.

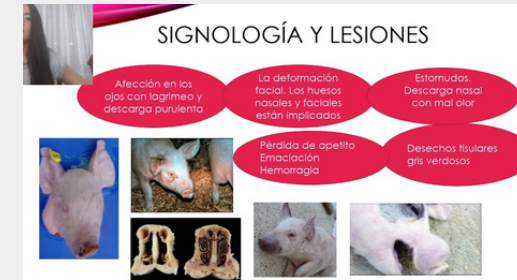

## 2 ETIOLOGÍA

En este modo de producción resaltaba la existencia de una clase de esclavos que hace el trabajo, y los medios de producción son controlados por una clase dominante que se identifica como los propietarios de esclavos.

## 3 SIGNOS CLÍNICOS

- Estornudos frecuentes.
- Secreción nasal (serosa o purulenta).
- Hemorragias nasales ocasionales.
- Deformación del hocico (en casos avanzados).
- Disminución del apetito y crecimiento retardado.
- Clínico: Signos típicos y deformaciones visibles.
- Laboratorial:
  - Cultivo bacteriológico.
  - Detección de toxinas (PCR).
- Post-mortem: Inspección de cornetes nasales.



## 4 DIAGNÓSTICO (DX)

## 5 TRATAMIENTO (TX)

- Antibióticos: Tilosina, tetraciclina o enrofloxacina (según antibiograma).
- Anti-inflamatorios para controlar la inflamación.
- Mejora del ambiente y manejo sanitario



## 6 CONTROL

- Control ambiental (mejorar ventilación y reducir densidad).
- Manejo adecuado para reducir estrés.
- Monitoreo de animales enfermos.

# Bibliografía

- **Enlace: Enfermedades de los cerdos - Wiley**
- **Enlace: ScienceDirect - Veterinary Microbiology**
- **Enlace: UNAM FMVZ**