

Mi Universidad

supernota

Nombre del Alumno: María José López Surian

Nombre del tema: anatomía y fisiología del aparato reproductor de la mujer

Parcial: 5

Nombre de la Materia: ginecología y obstetricia

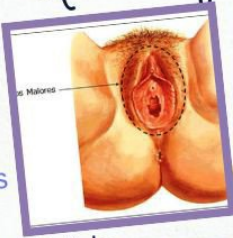
Nombre del profesor: Quevedo

Nombre de la Licenciatura: Lic. Enfermería

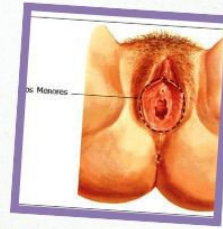ANATOMÍA Y FISIOLÓGÍA DEL

Útero y ovarios

Labios mayores

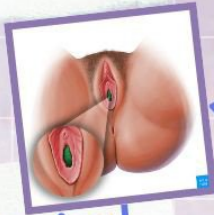

pliegues de piel y tejido carnoso que protegen los órganos genitales externos femeninos



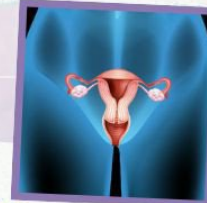Labios menores

son dos pliegues de piel que están dentro de los labios mayores (labios externos) y se extienden desde el clítoris hasta la abertura vaginal.



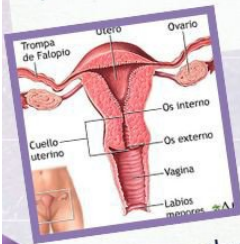
Introito vaginal

abertura de la vagina, por donde penetra el pene durante el coito



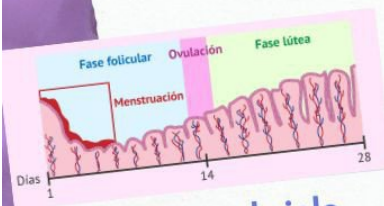
Vagina

- Tubo musculomembranoso
- longitud de 7-9cm
- se extiende desde el cuello del útero hasta el orificio vaginal



Útero

órgano muscular hueco que se encuentra en la pelvis de las mujeres y es donde se desarrolla el feto. pesa de 30- 40 g



Endometrio en el ciclo menstrual

se dividen en 3
fase roliferativa :14-28
afectadas por estrógenos
producidos por folículos de
crecimiento
fase secretora : 1a dos días
después de la ovulación
fase menstrual : 0-5la
producción hormonal del
ovario

capas de la pared uterina

Endometrio
miometrio, perímetro
la pared uterina se va
haciendo mas delgada
conforme va creciendo el
feto

agradece