



UDS

Mi Universidad

SUPER NOTA

Nombre del Alumno: Manolo de Jesús ulin Gutiérrez

Nombre del tema: Posicionamiento del paciente

Parcial: 1er

Nombre de la Materia: Enfermería medico quirúrgica

Nombre del profesor: Cecilia de la cruz sanchez

Nombre de la Licenciatura: Enfermería

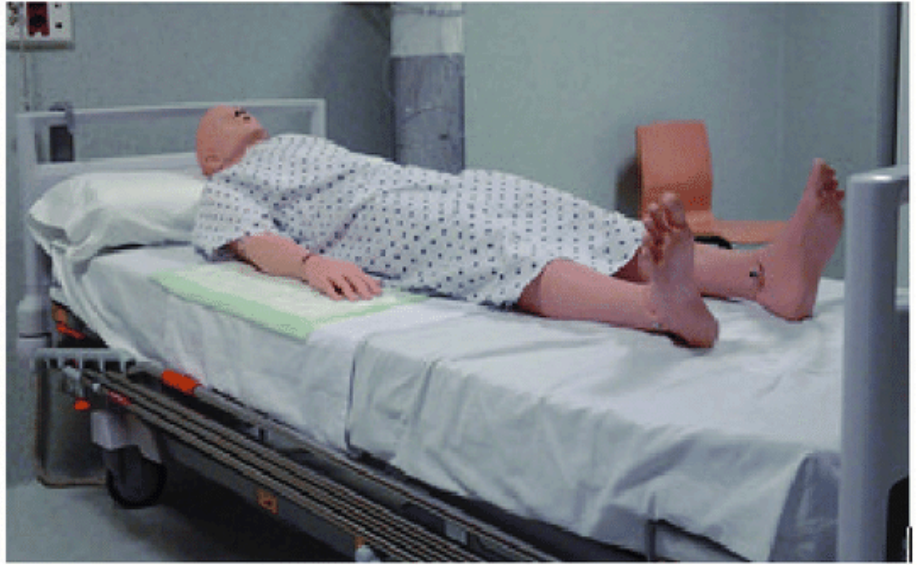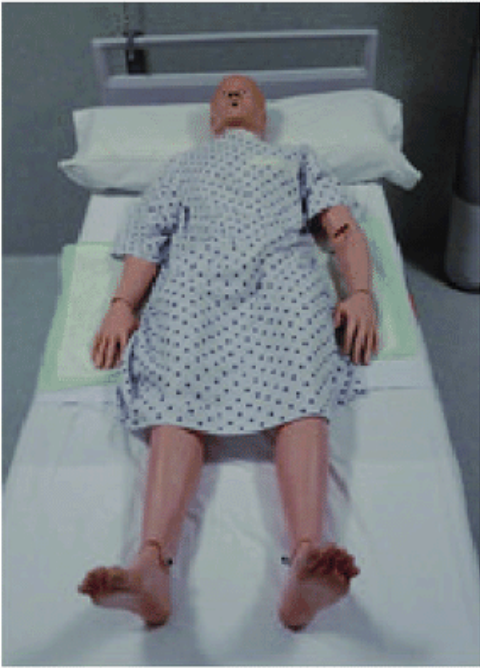Cuatrimestre: 5to

SUPER NOTA: POSICIONES ANATÓMICAS DEL PACIENTE

Posiciones anatómicas básicas:

Decúbito supino (dorsal): Paciente acostado sobre su espalda con las extremidades extendidas.

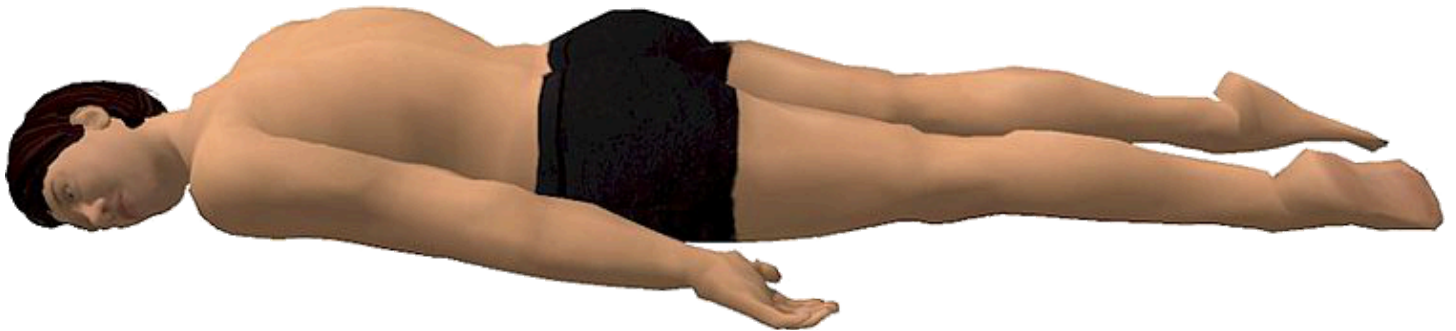Uso clínico: Evaluación general, procedimientos abdominales, torácicos y en exámenes físicos generales.



Decúbito prono (ventral): Paciente acostado sobre su abdomen con la cabeza girada hacia un lado.

Uso clínico: Procedimientos en la espalda, columna vertebral y región glútea.

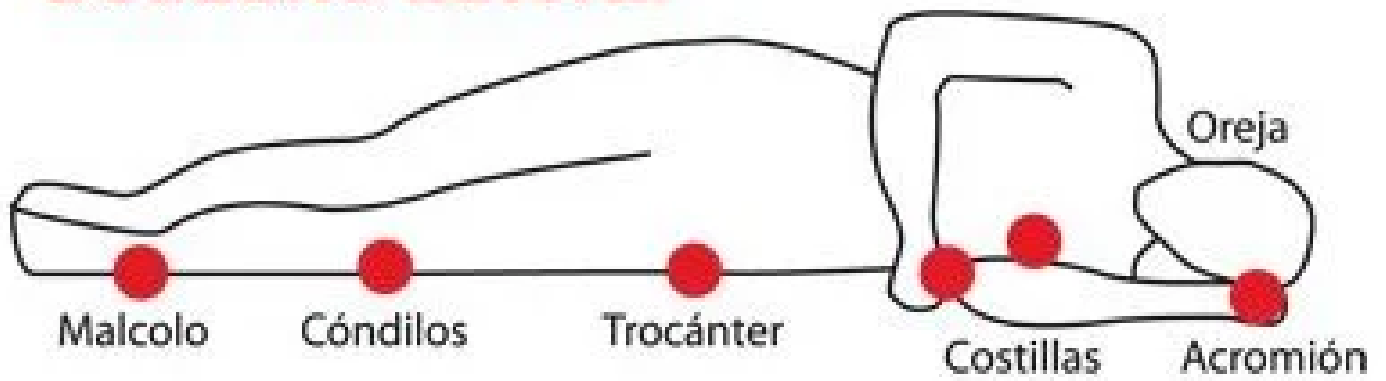
Prono



Decúbito lateral: Paciente recostado de lado, con las extremidades flexionadas o extendidas según el procedimiento.

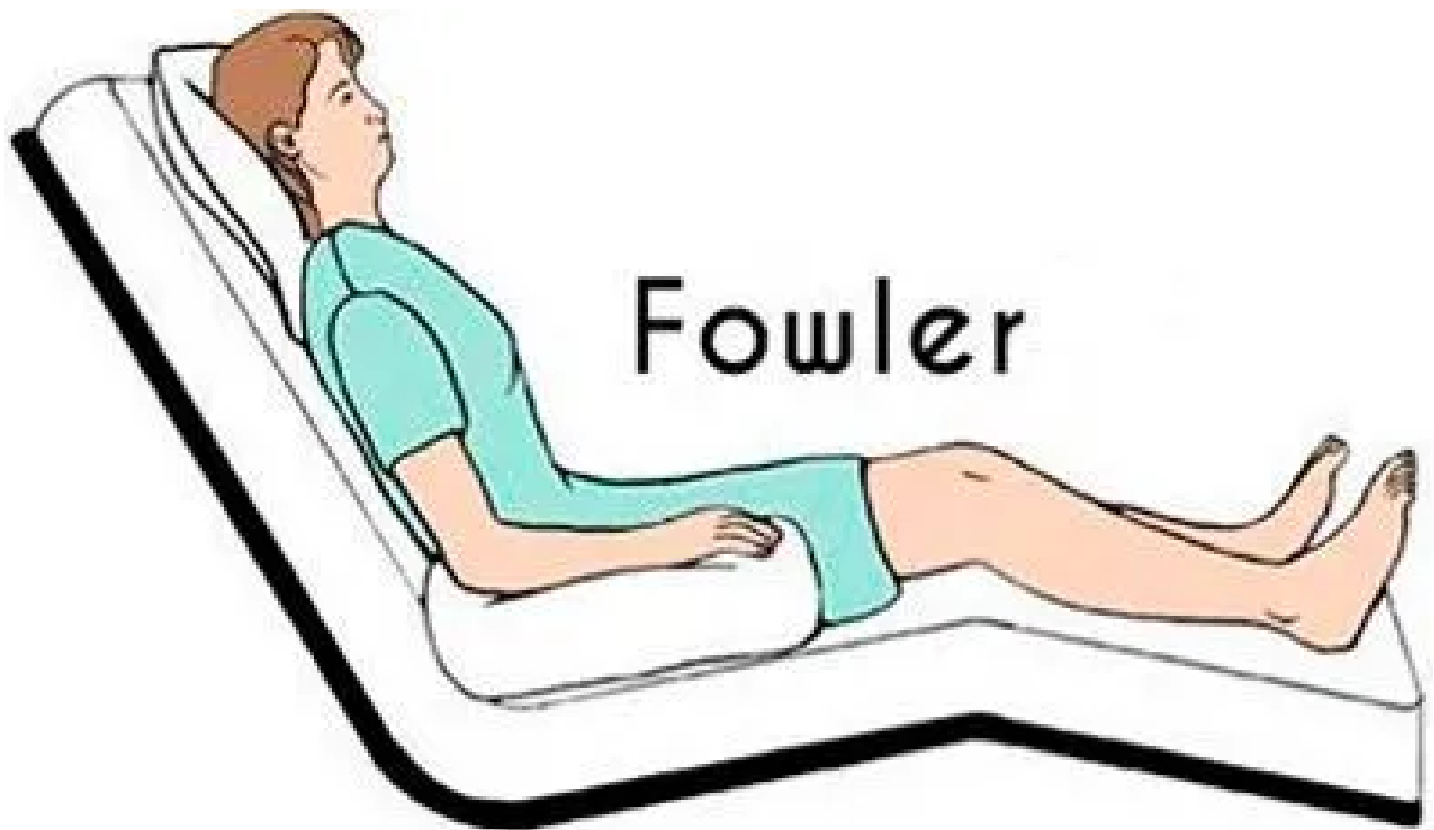
Uso clínico: Cirugías renales, torácicas laterales y procedimientos ortopédicos.

Decúbito Lateral



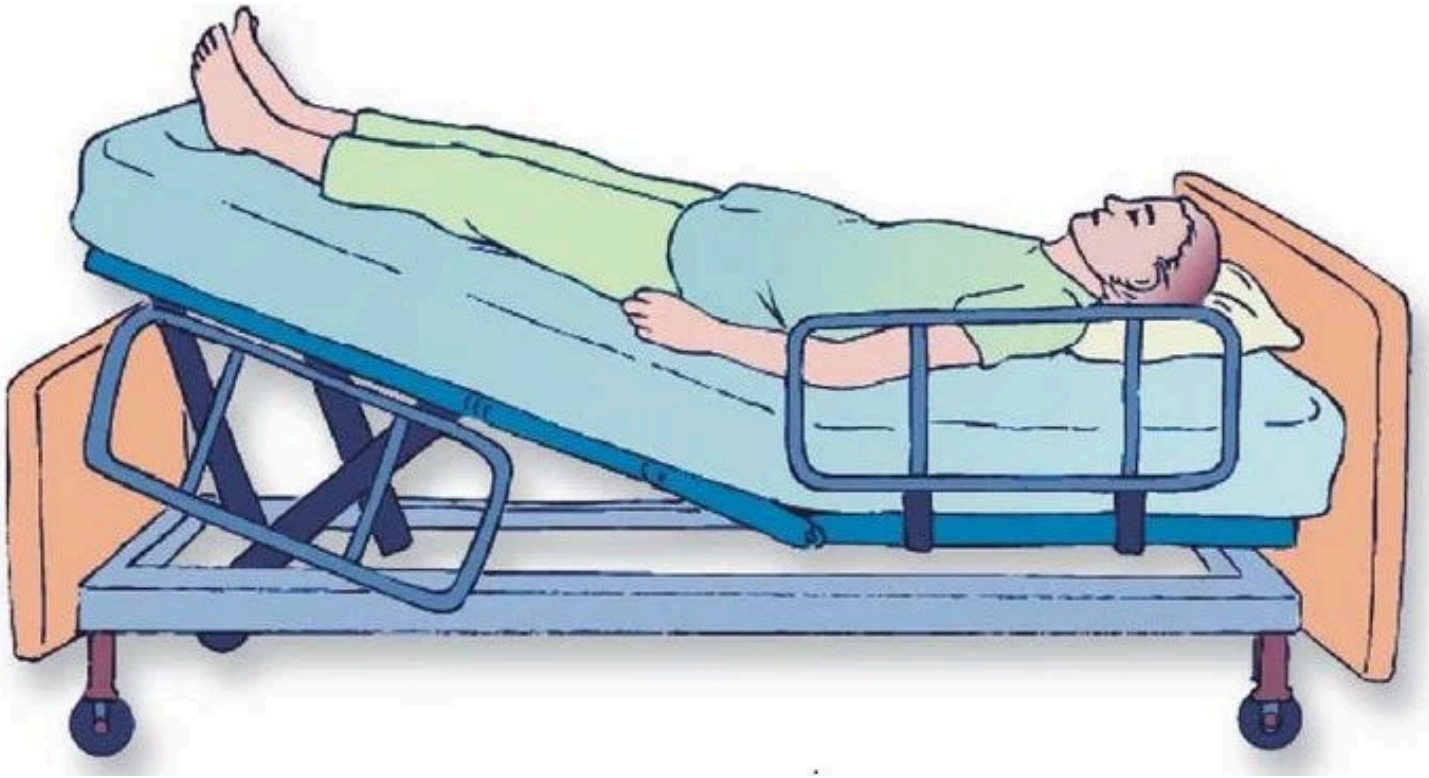
Fowler: Paciente sentado en una inclinación de 45° - 90° (semi-Fowler: 30° - 45°).

Uso clínico: Procedimientos en cabeza, cuello, tórax superior, y para mejorar la respiración.



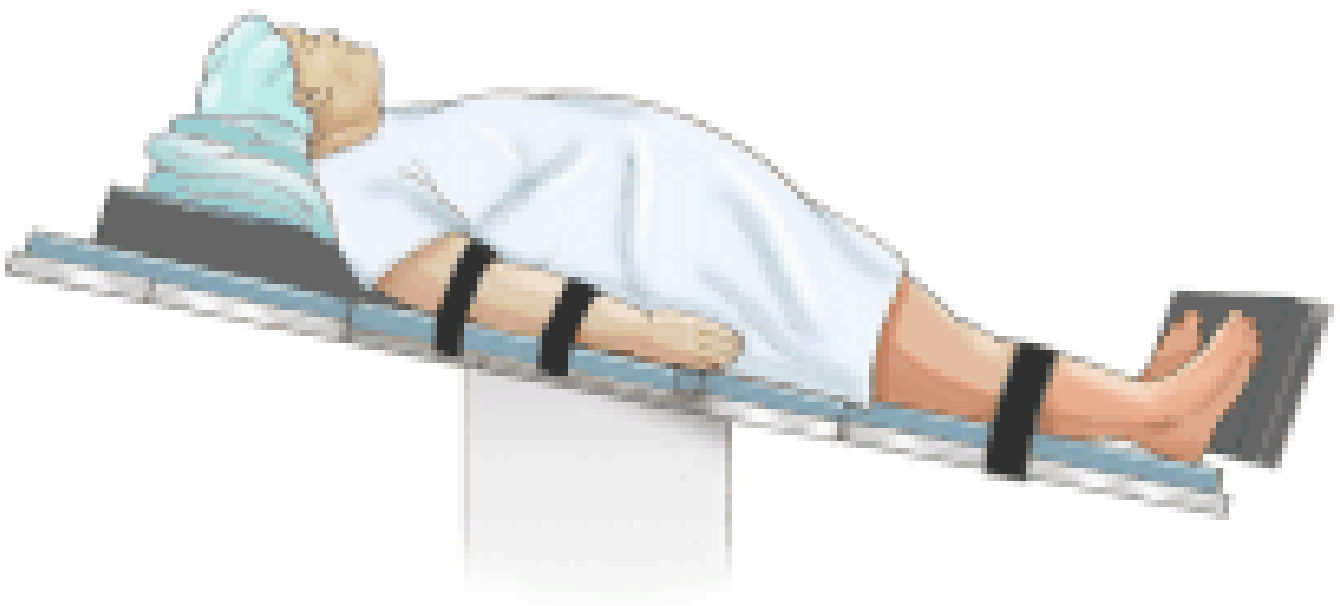Trendelenburg: Paciente en decúbito supino, pero con la cabeza más baja que los pies (15° - 30°).

Uso clínico: Cirugías abdominales (para mejor acceso a la pelvis), hipotensión grave.



Trendelenburg inversa: Paciente en decúbito supino con la cabeza más alta que los pies.

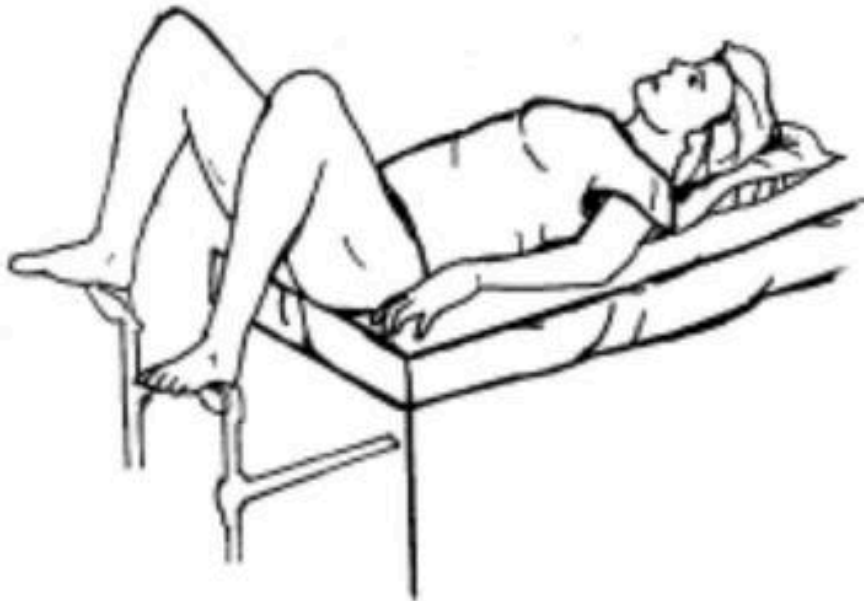Uso clínico: Procedimientos de cabeza, cuello y tórax superior.



Posiciones quirúrgicas y sus usos:

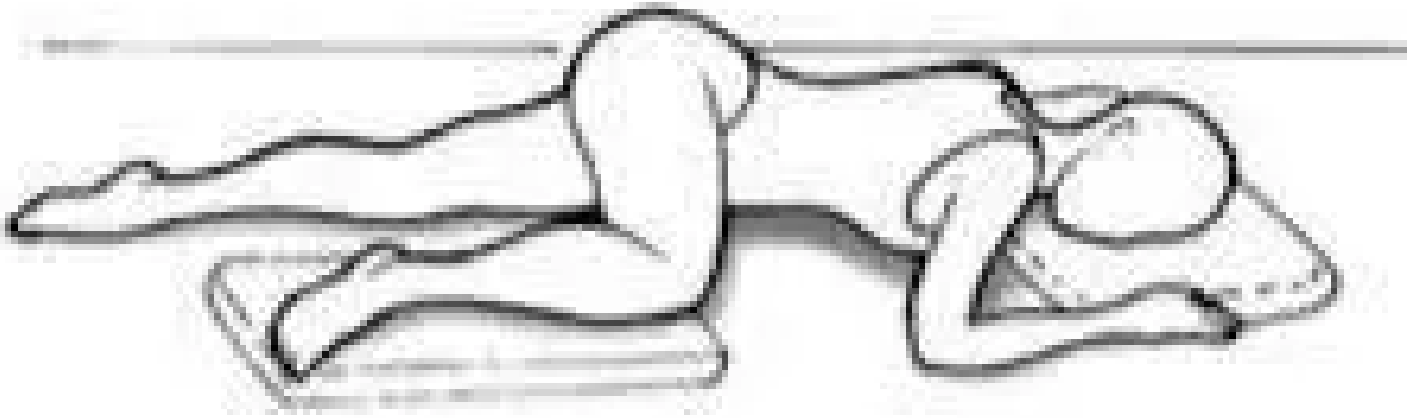
Litotomía: Paciente en decúbito supino con las piernas levantadas y separadas en estribos.

Procedimientos: Cirugías ginecológicas, urológicas y colorrectales (ej. histerectomía, cistoscopia).



Sims (semi-prono): Paciente en decúbito lateral con una pierna flexionada y la otra extendida.

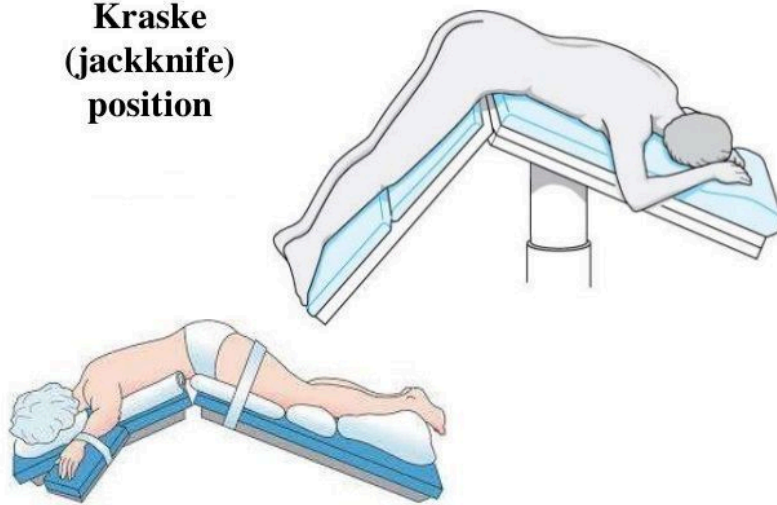
Procedimientos: Exámenes rectales, administración de enemas.



Kraske (posición de navaja): Paciente en decúbito prono con la cadera elevada y la cabeza y pies más bajos.

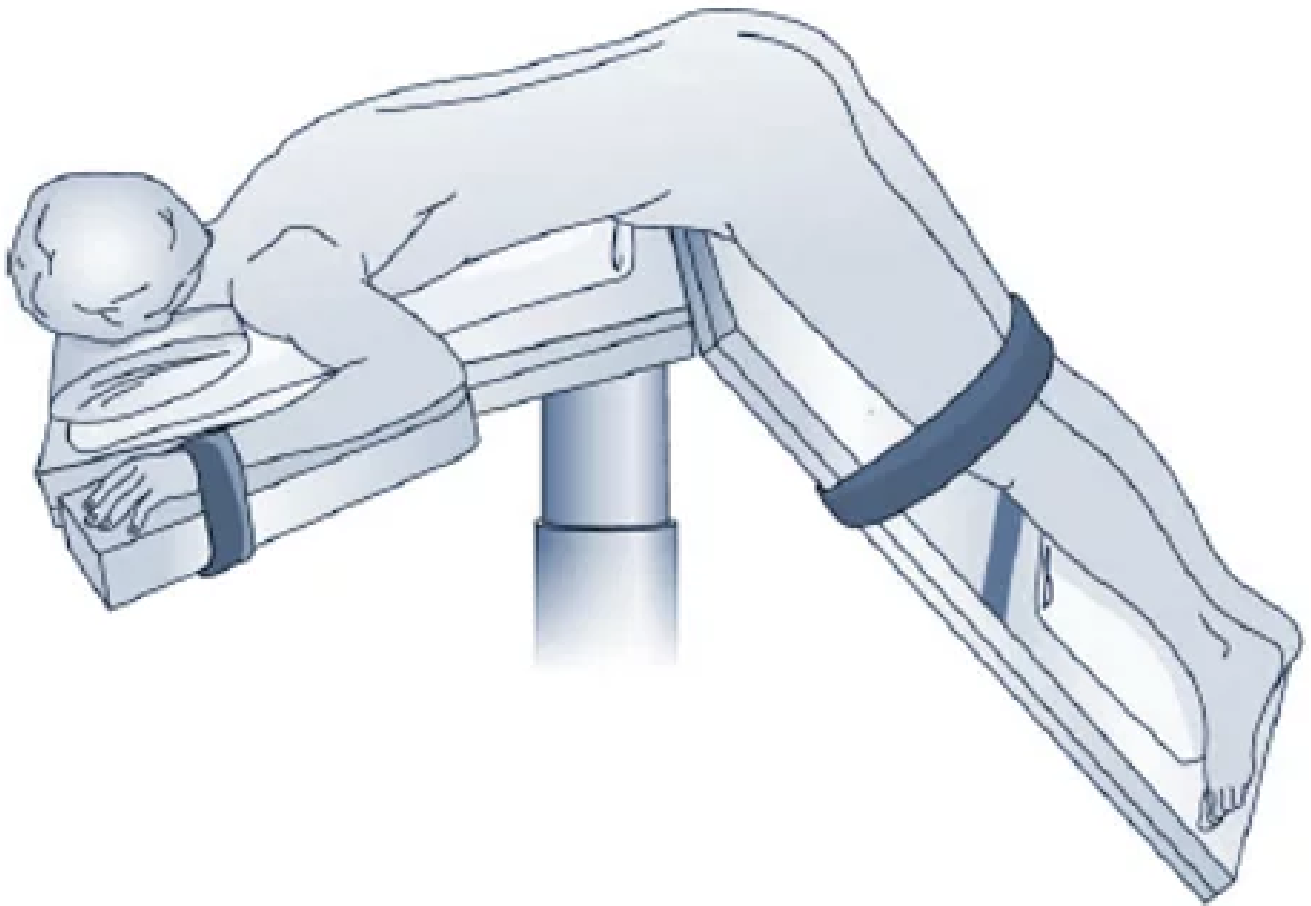
Procedimientos: Cirugías rectales y anorrectales (ej. hemorroides).

**Kraske
(jackknife)
position**



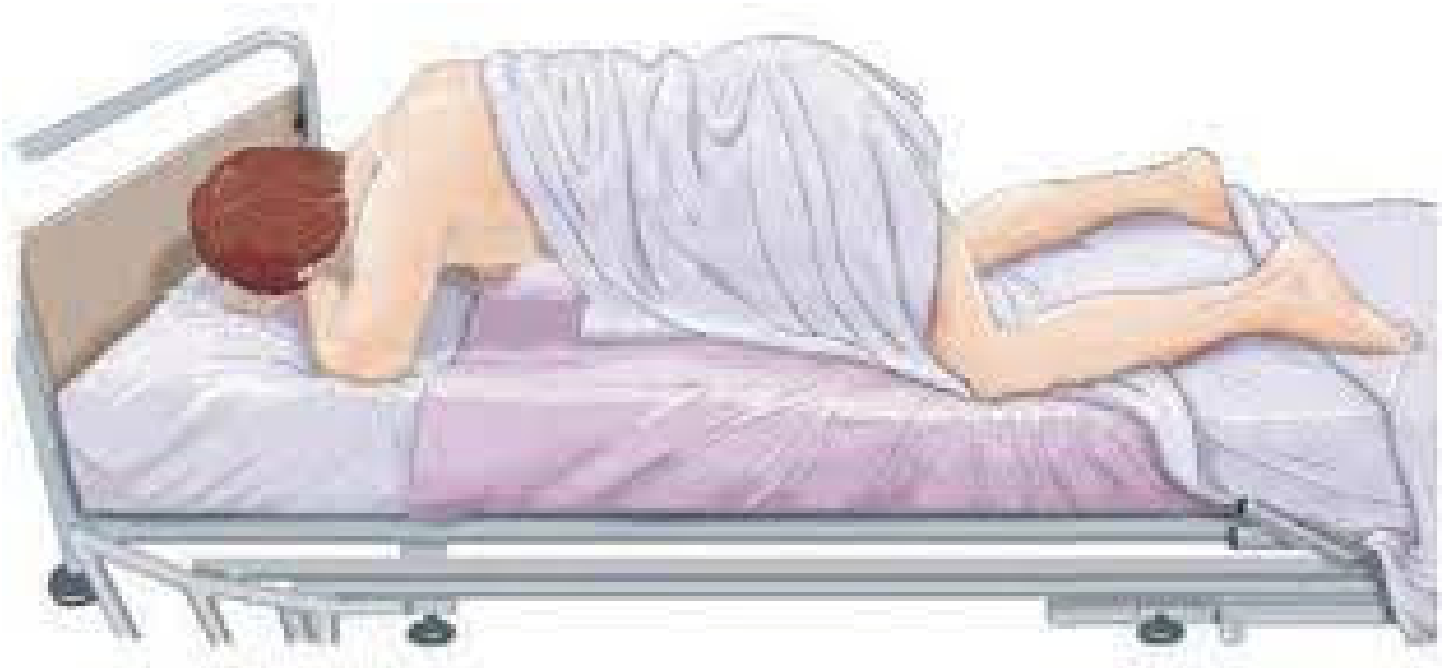Jackknife: Similar a la Kraske, pero con mayor flexión en las caderas.

Procedimientos: Cirugías rectales, de glúteos o de piel en la región posterior.



Posición genupectoral (rodilla-pecho): Paciente en prono con las rodillas y el pecho en contacto con la mesa quirúrgica.

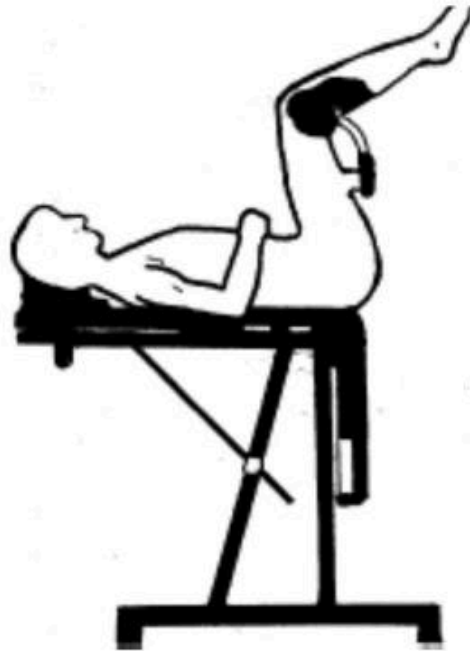Procedimientos: Exámenes rectales y procedimientos ginecológicos específicos.



Posición genupectoral o mahometana.

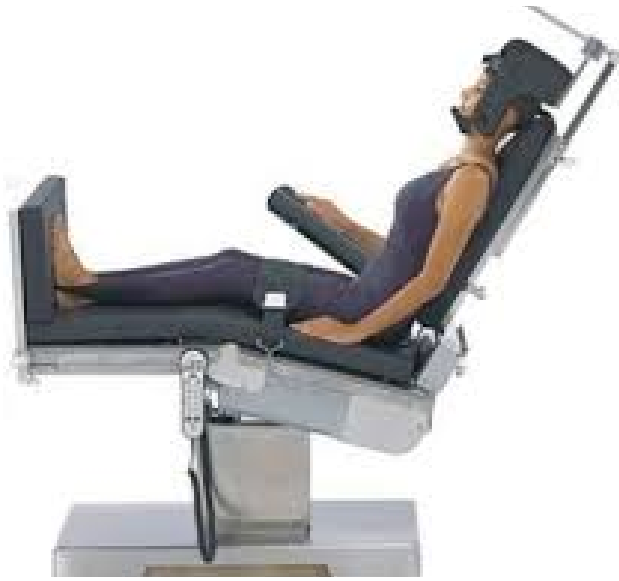Posición de litotomía alta: Variante de la litotomía con mayor elevación de las piernas.

Procedimientos: Cirugías pélvicas profundas.



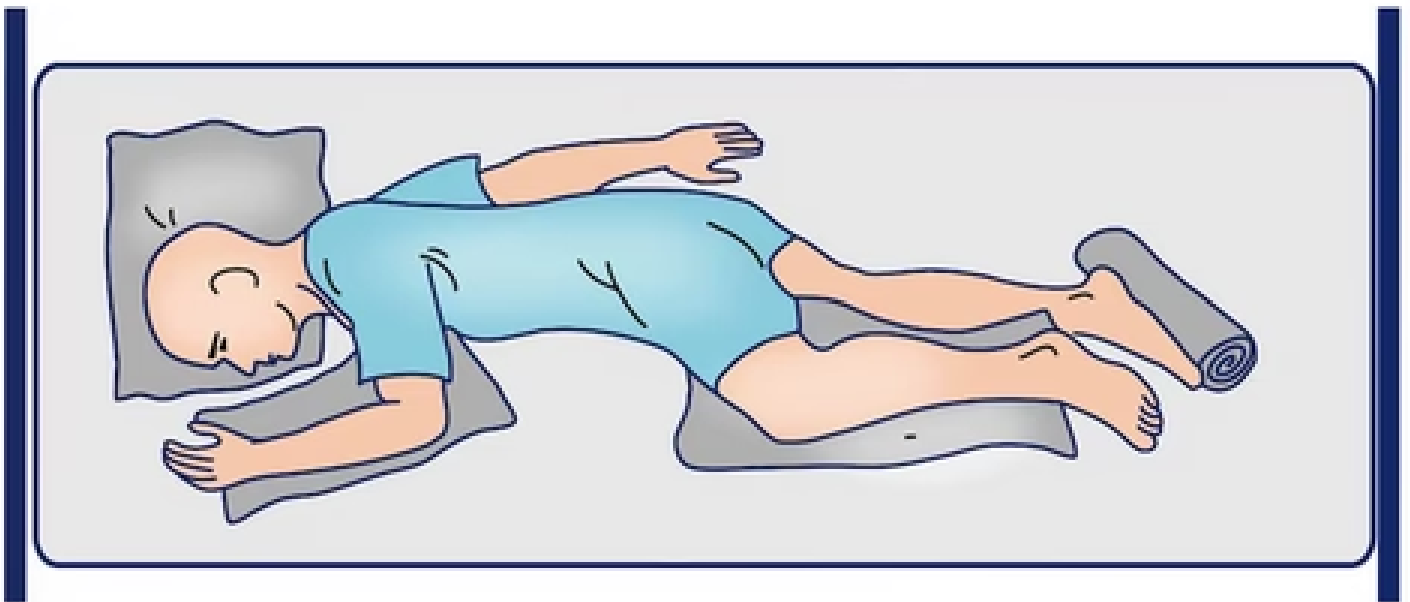Posición de silla de playa: Paciente semi-sentado, con soporte en la cabeza y extremidades.

Procedimientos: Cirugías de hombro, cabeza, cuello y algunos procedimientos neurológicos.



Posición lateral de Sims modificada: Paciente en decúbito lateral con flexión controlada.

Procedimientos: Cirugías pulmonares o torácicas (toracoscopías, lobectomías).



Referencias Bibliográficas:

- 1. ortora, G. J., & Derrickson, B. H. (2017). Principios de anatomía y fisiología. Editorial Médica Panamericana.**
- 2. Barrett, K. E., Barman, S. M., Boitano, S., y Brooks, H. L. (2019). Revisión de fisiología médica de Ganong. McGraw Hill.**
- 3. Asociación Americana de Enfermería Quirúrgica (AORN). Guías clínicas de posición quirúrgica.**
- 4. Manual de cirugía general. Sociedad Española de Cirugía.**