



*SUPER NOTA*

***Nombre del alumno:*** Yari Mairani Hernández Pérez

***Nombre del tema:*** Introducción A Anatomía

***Parcial:*** I

***Nombre de la materia:*** Anatomía Y Fisiología I

***Nombre del profesor:*** Dr. Jorge Luis Enrique Quevedo

Rosales

***Nombre de la licenciatura:*** Enfermería

***Cuatrimestre:*** I

Pichucalco, chiapas 11/noviembre/2024

## **INTRODUCCION**

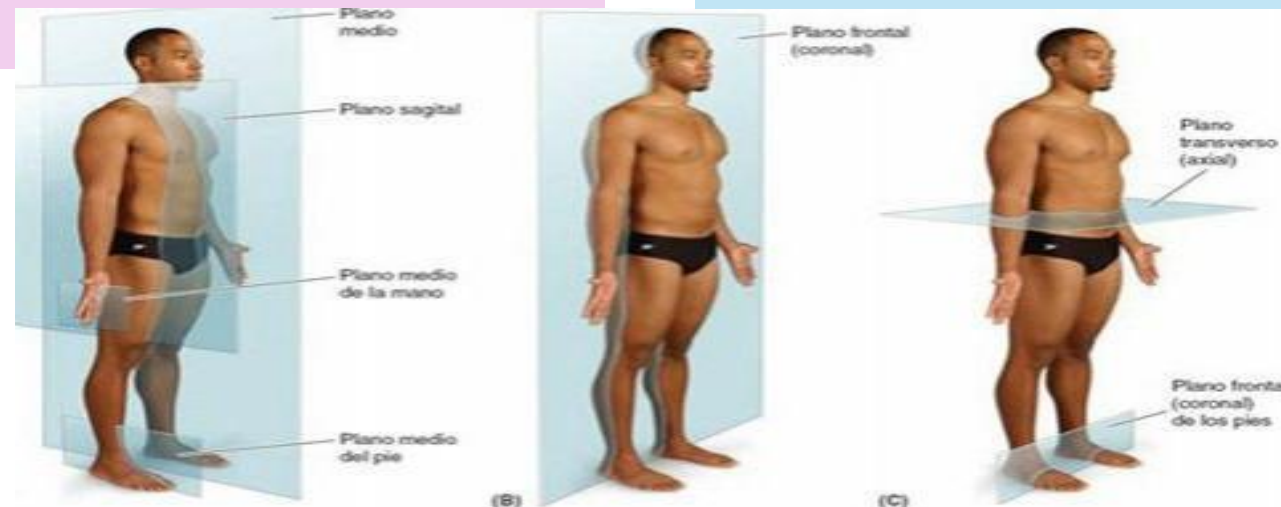La terminología anatómica introduce y compone una gran parte de la terminología médica es necesario hablar con claridad con las palabras correctas de un modo correcto aunque las palabras o términos coloquiales sean conocidos para la gran mayoría es necesario aprender la terminología anatómica internacional para una comunicación precisa con Los profesionales de salud al igual que conocer los términos coloquiales ya que son con los que probablemente usarán los pacientes al comentar sus molestias la anatomía es una ciencia descriptiva y requiere nombres para las diversas estructuras y los detalles del organismo muchos términos aportan información sobre la forma el tamaño la localización o la función de una estructura también se emplean los términos abreviados.

## Planos anatómicos

La descripción anatómica se basa en cuatro planos imaginarios ( medio, sagital, frontal y transverso) que cruzan el organismo en la posición anatómica.

El plano medio sagital es un plano vertical sagital que atraviesa longitudinalmente el cuerpo y lo divide en dos mitades, derecha e izquierda.

- Planos frontales (coronales) son planos verticales que atraviesan el cuerpo en ángulo recto con el plano medio y lo divide de dos partes: anterior (frontal) y posterior (dorsal).
- Los planos transversos son planos horizontales que atraviesan el cuerpo en ángulo recto con los planos medio y frontal y lo dividen en dos partes: superior e inferior.



## Posición anatómica

La posición anatómica se refiere a la posición del cuerpo con el individuo de pie.

- la cabeza, la mirada (ojos) y los dedos de los pies dirigidos hacia adelante.
- Los brazos adosados a los lados del cuerpo con las palmas hacia adelante.
- los miembros inferiores juntos, con los pies paralelos.

Esta posición se adopta globalmente en las inscripciones anatómicas y médicas al usar esta posición y la terminología médica apropiada puede relacionarse con exactitud una parte del cuerpo con cualquier otra.

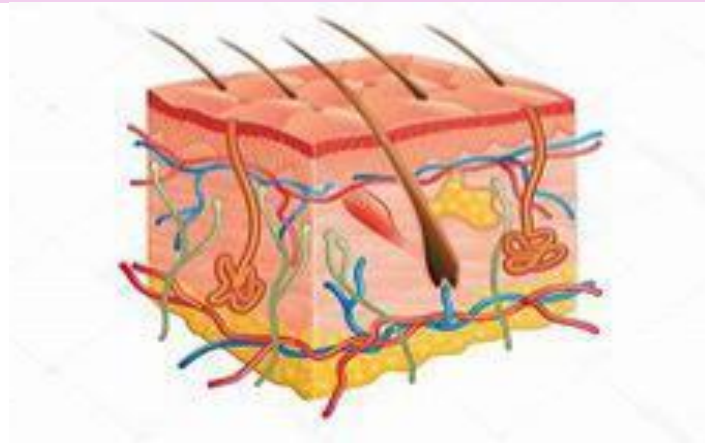
La piel es fácilmente accesible y constituye uno de los mejores indicadores del Estado general de salud la piel se toma en consideración en el diagnóstico diferencial de casi todas las enfermedades es como una barrera contra efectos ambientales pérdidas de líquido sustancias nocivas radiación UV y microorganismos. Contención: mantiene estructuras corporales y previene La deshidratación regulación térmica a través de la evaporación de sudor y la dilatación o constricción de los vasos sanguíneos.

sensibilidad: proporciona sensibilidad al tacto y al dolor mediante terminaciones nerviosas.

síntesis: facilita la producción y almacenamiento de vitamina d epidermis capas superficial garantizada sin vasos sanguíneos compuesta por una capa córnea y protectora y una capa basal regenerativa.

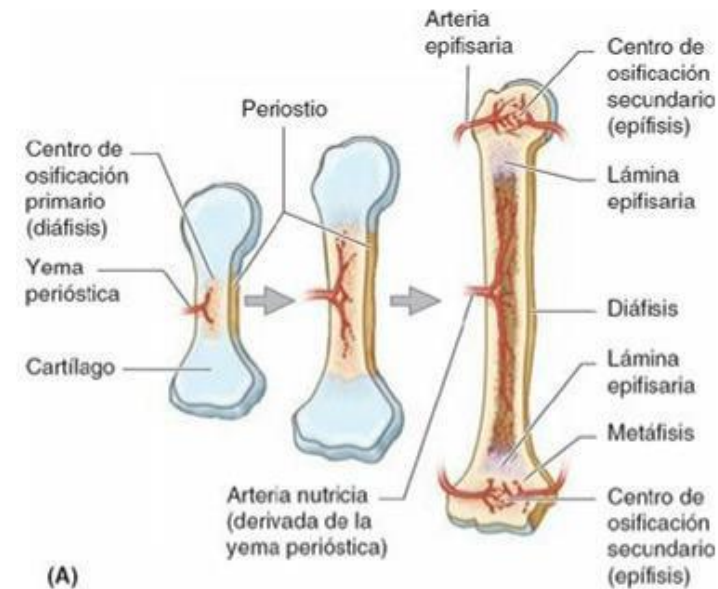dermis: capa más profunda con colágeno y fibras elásticas proporciona resistencia y elasticidad.

La piel humana es un sistema complejo que protege nuestro cuerpo está formada por varias capas incluyendo la epidermis, dermis y tejido subcutáneo la dermis contiene folículos pilosos glándulas sebáceas y sudoríparas que regulan la temperatura y producen secreciones la piel también tiene estructuras especiales como uñas y glándulas mamarias además el tejido subcutáneo actúa como aislante y protector y su distribución varía según el sexo y la ubicación en el cuerpo la piel se mueve gracias a los retináculos que la conectan con los tejidos subyacentes.

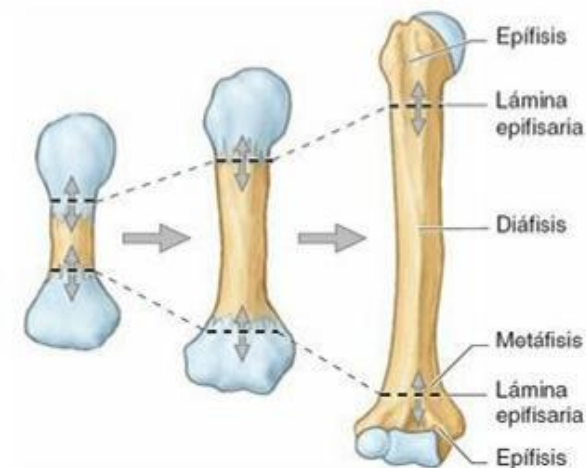


## Tejido óseo

El sistema esquelético es fundamental para nuestro cuerpo está dividido en dos partes el esqueleto axial que incluye la cabeza, cuello y tronco, y el esqueleto perpendicular que son los miembros. Nuestro esqueleto está formado por cartílagos y huesos los cartílagos son flexibles y se encuentra en lugares como las orejas y la nariz mientras que los huesos son duros y proporcionan la estructura y protección los huesos tienen varias funciones importantes como soportar el peso del cuerpo, proteger órganos vitales y permitir el movimiento también almacenan minerales y producen células sanguíneas hay diferentes tipos de huesos, como huesos largos, cortos, planos, irregulares y sesamoideos. Cada uno tiene una función específica. El desarrollo óseo es un proceso complejo que comienza en la etapa embrionaria y continúa hasta la madurez, los huesos crecen y se desarrollan a través de la osificación que es el proceso por el cual el tejido cartilaginoso se reemplaza por hueso.



(A)



(B)

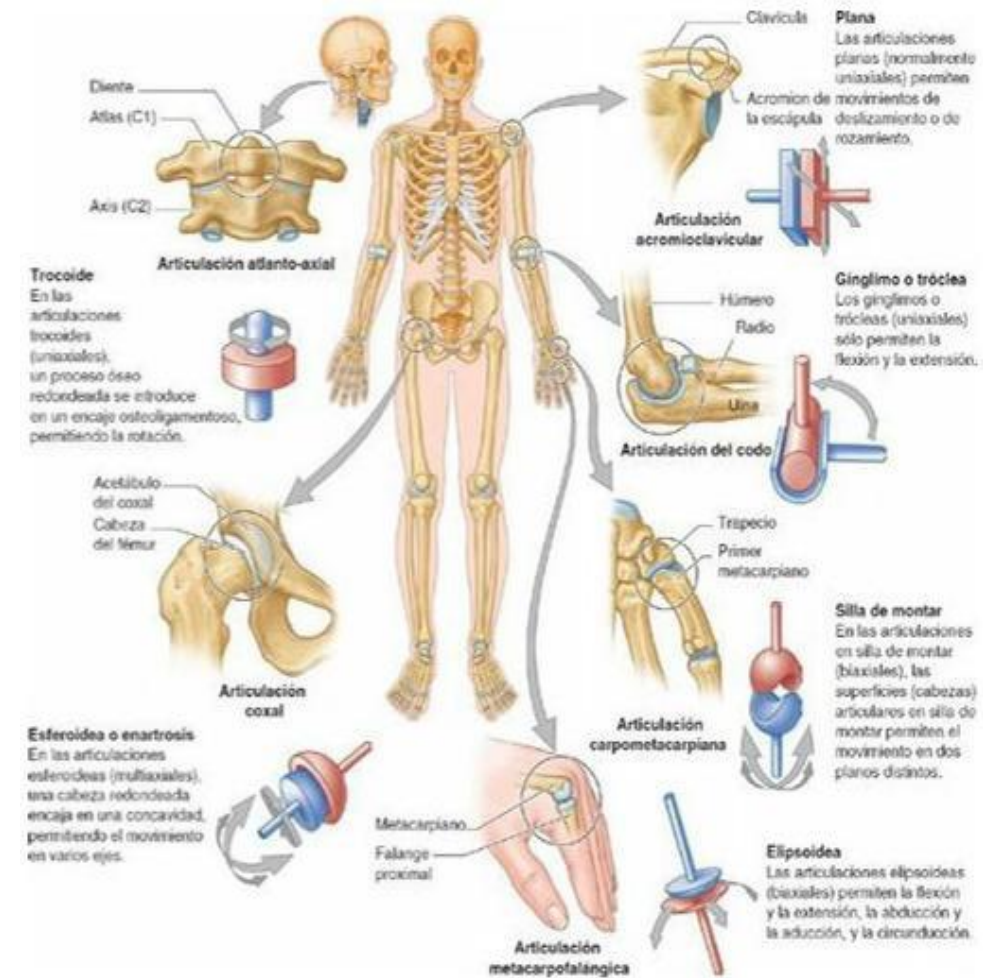


## Tejido articular

Las articulaciones son como uniones que conectan los huesos y permiten movimiento y flexibilidad en nuestro cuerpo hay tres tipos básicos sinoviales fibrosas y cartilaginosas las articulaciones sinoviales son las más comunes y están llenas de un líquido especial que ayuda a reducir la fricción ejemplo son la rodilla y el codo las articulaciones fibrosas son más rígidas y están unidas por el tejido fibroso como las suturas del cráneo las articulaciones cartilaginosas están unidas por cartílago y son flexibles como los discos entre las vértebras dentro de las sinoviales hay seis tipos que varían en su movilidad y función:

- planas deslizamiento
- Ginglimos: flexión y extensión
- en silla de montar: movimientos en dos planos
- elipsoideas: movimientos en dos planos con mayor libertad
- esferoideas: movimientos en múltiples ejes
- trocoideas rotación en un eje.

Las articulaciones reciben sangre y nutrientes de arterias especiales y están conectadas con nervios que permiten sentir dolor presión y movimiento.



## Tejido muscular

El sistema muscular es fundamental para nuestro cuerpo, está compuesto por todos los músculos que nos permite mover, mantener el equilibrio y realizar actividades cotidianas.

Existen tres tipos de músculos:

-los músculos esqueléticos, que son voluntarios y nos permite mover nuestros huesos.

-El músculo cardíaco, que es voluntario y bombea sangre.

-Los músculos lisos, que son involuntarios y se encuentran en los vasos sanguíneos y órganos internos.

Los músculos esqueléticos tienen partes contráctiles y no contráctiles. Se conectan a huesos, cartílagos y otros tejidos.

Hay diferentes tipos de músculos según su forma:

-Planos

-peniformes

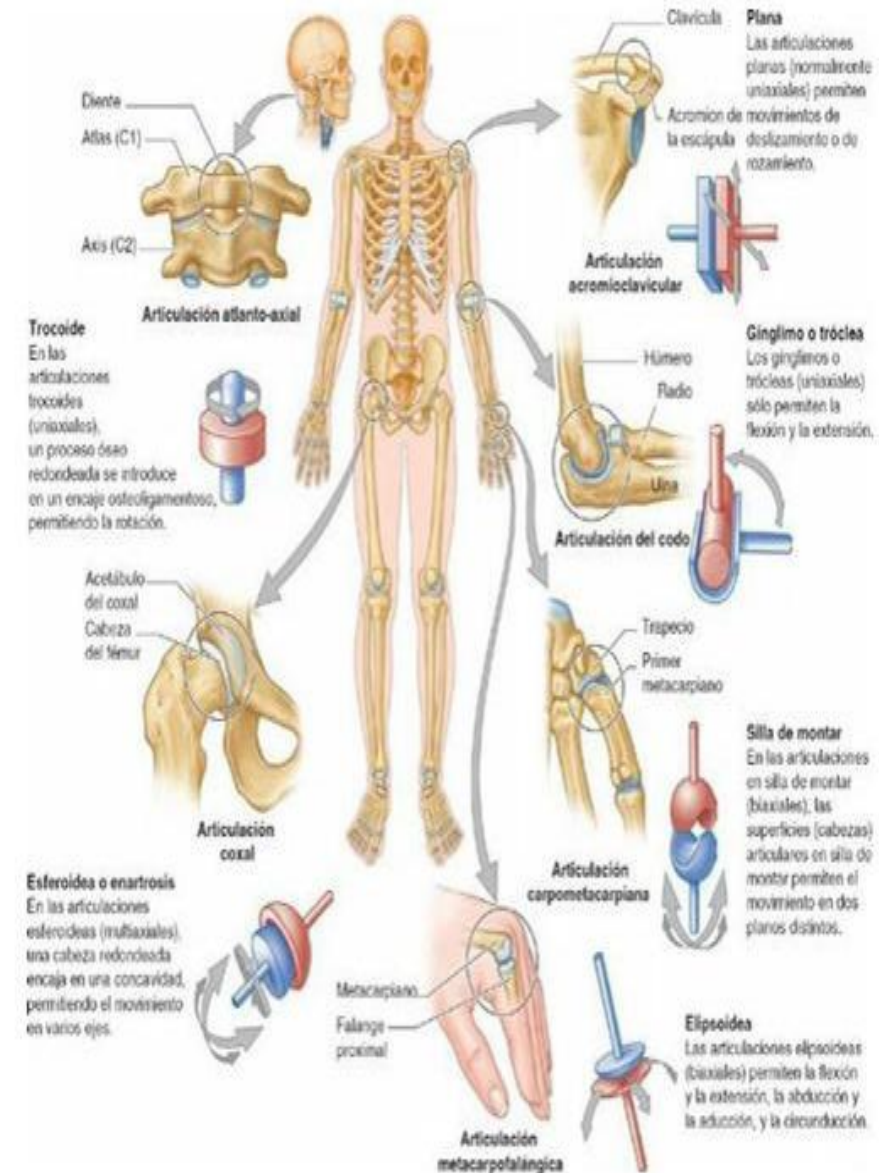
-fusiformes

-convergentes

-cuadrados

-circulares

cada músculo tiene un nombre según su función, ubicación o inserción.







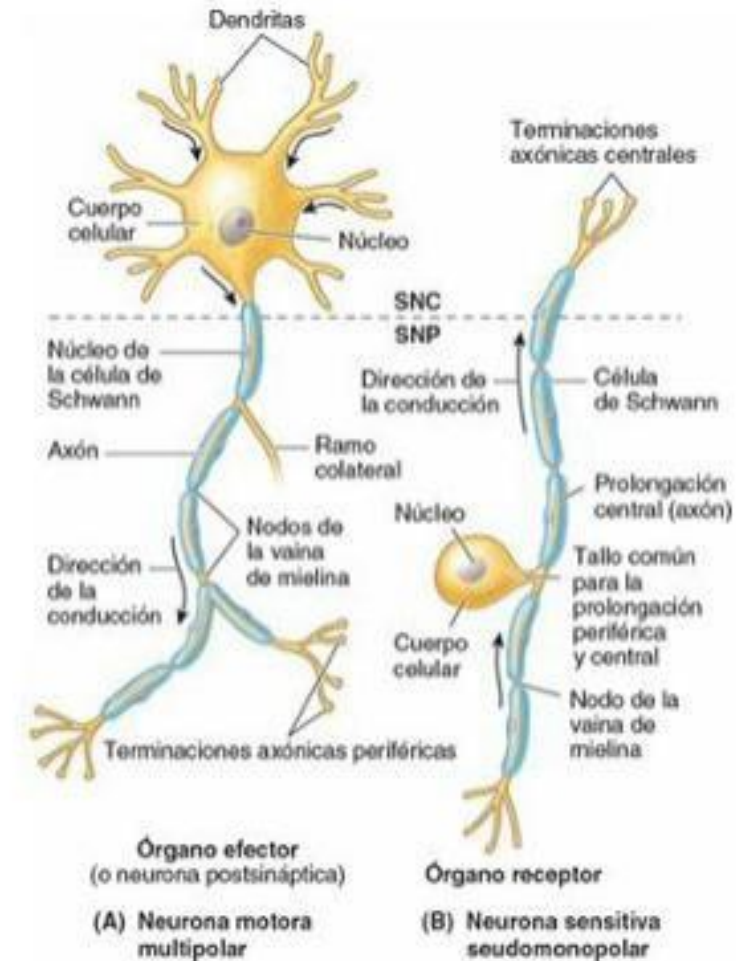
## Tejido nervioso

El sistema nervioso nos permite reaccionar frente a los cambios en nuestro entorno y controlar nuestras funciones corporales. Está dividido en dos partes principales: el sistema nervioso central (SNC) y el sistema nervioso periférico (SNP).

El SNC que incluye el encéfalo y la médula espinal, es el centro de control en nuestro organismo recibe y procesa información de nuestros sentidos y envía señales a nuestros músculos y glándulas. Las neuronas son las unidades básicas del sistema nervioso. Son células especializadas que se comunican entre sí a través de sinapsis. Hay dos tipos principales de neuronas: las motoras, que controlan nuestros movimientos, y las sensitivas, que nos permiten sentir el mundo que nos rodea.

El tejido nervioso también incluye células que soporte llamadas neuroglia, estas células ayudan a mantener las neuronas saludables y funcionales. El SNP por otro lado está formado por nervios que nos conectan el SNC y con el resto de nuestro cuerpo. Estos nervios transmiten señales hacia y desde el SNC.

Es importante destacar que nuestro sistema nervioso está protegido por tres capas de meninges y el líquido cefalorraquídeo estas capas ayudan a mantener nuestro sistema nervioso seguro y funcionando correctamente.



## *Bibliografía*

### **Bibliografía**

UDS, (2024). *Universidad del sureste.*