



Súper Nota.

Nombre del Alumno: Karla Lilian Martínez Bustamante.

Nombre del tema: Fisiología respiratorio y cardiovascular

Parcial: II

Nombre de la Materia: Anatomía y Fisiología

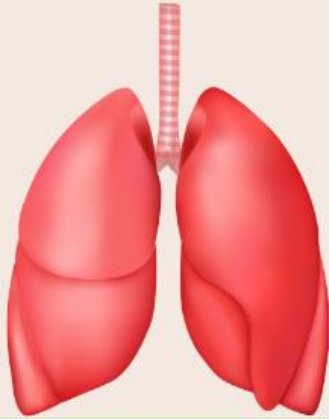Nombre del profesor: Jorge Luis Enrique Quevedo Rosales

Nombre de la Licenciatura: Enfermería

Cuatrimestre: I

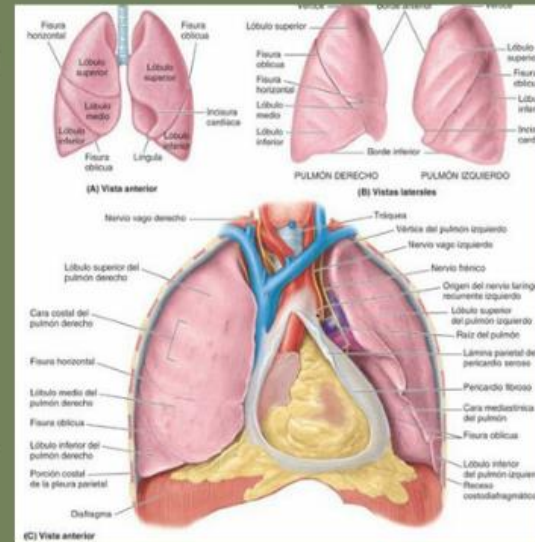
Anatomía de pulmones

Los pulmones son órganos vitales de la respiración donde se intercambian oxígeno y dióxido de carbono.

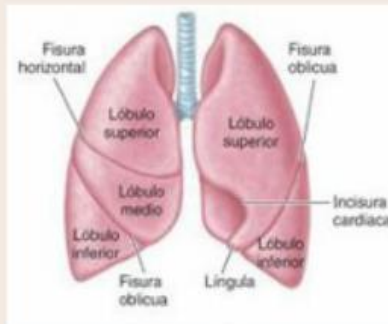


CARACTERÍSTICAS GENERALES

- Cada pulmón tiene forma de pirámide con tres caras (costal, mediastínica y diafragmática) y tres bordes (anterior, posterior e inferior).
- El vértice pulmonar se extiende ligeramente por encima de la primera costilla.



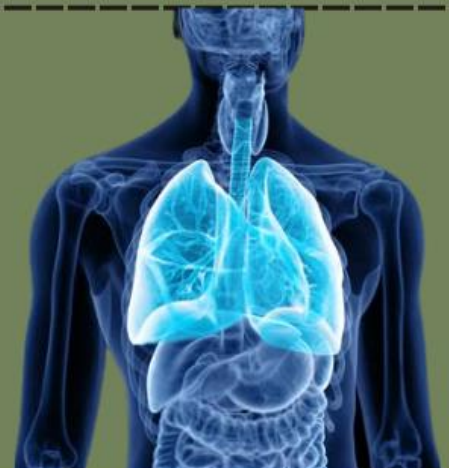- **Pulmón derecho:**
- Posee tres lóbulos (superior, medio e inferior) separados por las fisuras horizontal y oblicua.
- **Pulmón izquierdo:**
- Contiene dos lóbulos (superior e inferior) y una incisura cardíaca prominente en el lóbulo superior.



LOBULOS Y FISURAS

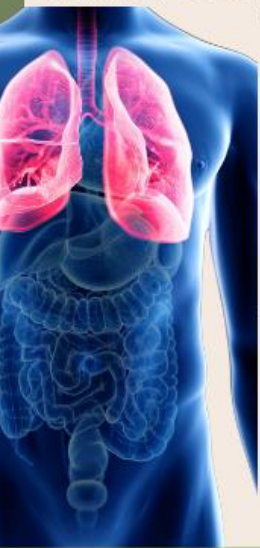RELACIONES ANATÓMICAS

- El pulmón izquierdo está en contacto con el corazón a través de la incisura cardíaca.
- El pulmón derecho se relaciona con el hígado y la vena cava superior.

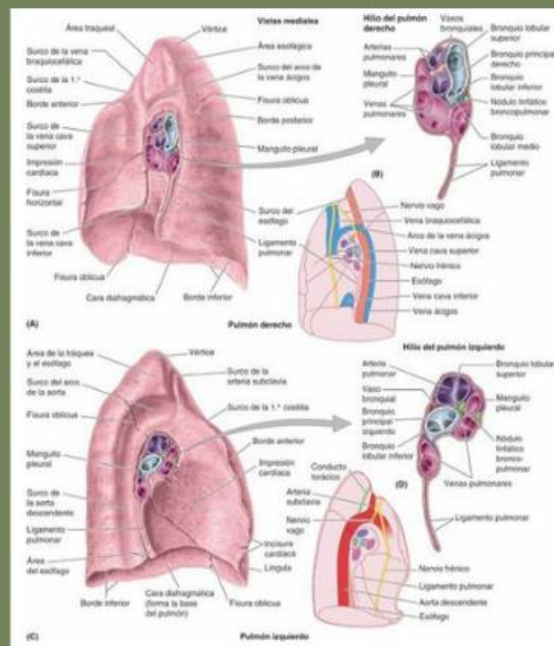


Anatomía de pulmones

RELACIONES ANATOMICAS



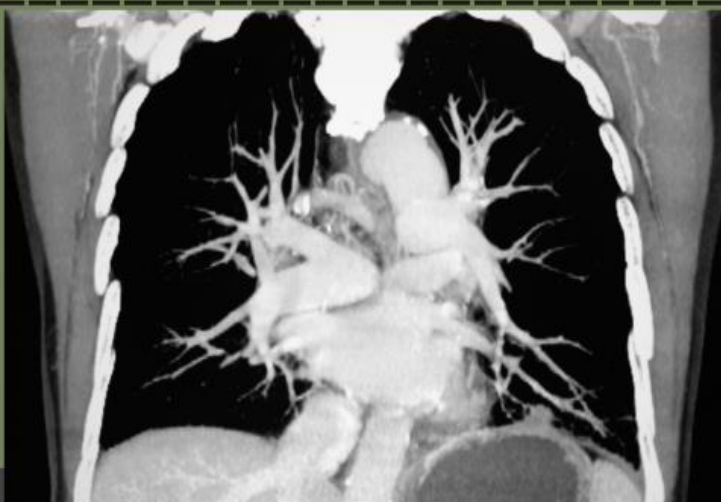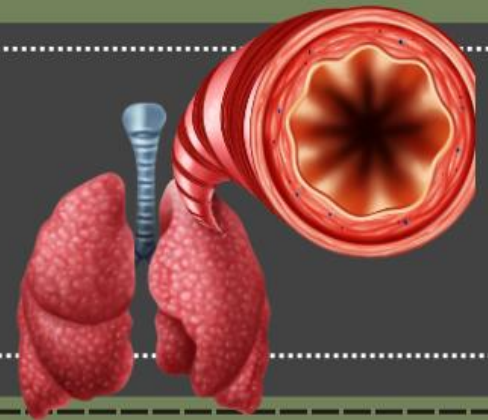
- El pulmón izquierdo está en contacto con el corazón a través de la incisura cardíaca.
- El pulmón derecho se relaciona con el hígado y la vena cava superior.



RAÍZ PULMONAR

Incluye el bronquio principal, arterias pulmonares, venas pulmonares y nervios, todos conectados al mediastino a través del hilio pulmonar.

VASCULARIZACIÓN E INERVENCIÓN

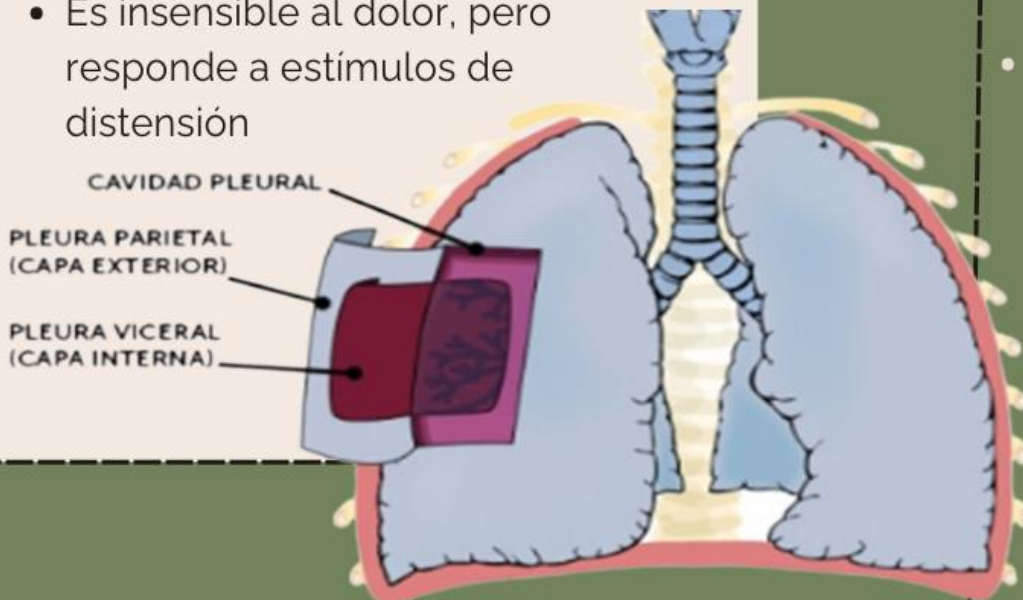


- Arterias bronquiales nutren el tejido pulmonar.
- El drenaje linfático sigue dos vías principales: superficial (drena en los nódulos hiliares) y profunda (se conecta con el tronco linfático).

Pleuras

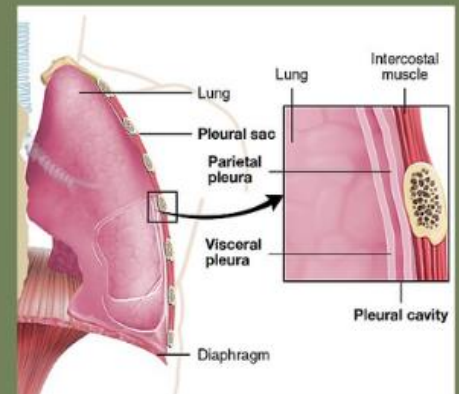
PLEURA VISCERAL

- Cubre íntimamente los pulmones, penetrando las fisuras.
- Es insensible al dolor, pero responde a estímulos de distensión



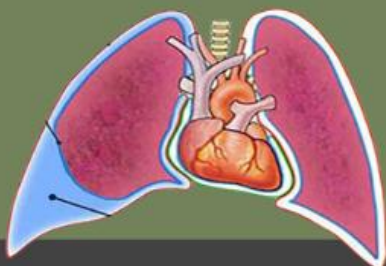CAVIDAD PLEURAL

- Espacio potencial entre ambas pleuras que contiene líquido seroso para lubricación.
- Previene el colapso pulmonar y genera presión negativa.



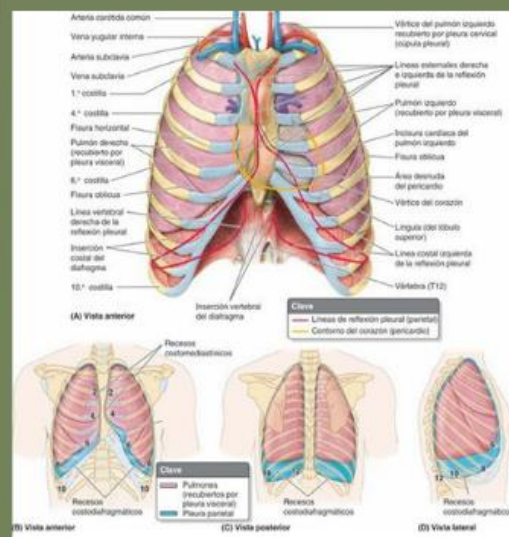
PLEURA PARIETAL

- Revisten las paredes de la cavidad torácica y se dividen en cuatro porciones:
- Costal: Recubre la superficie interna de las costillas.
- Diafragmática: Cubren el diafragma.
- Mediastínica: Relacionada con el mediastino.
- Cervical: Extensión superior hacia el cuello.



RECESOS PLEURALES

- Espacios donde las pleuras no están llenas durante la respiración normal:
- Receso costodiafragmático: Sitio frecuente de acumulación de líquidos patológicos.
- Receso costomediastínico: Menos prominente.

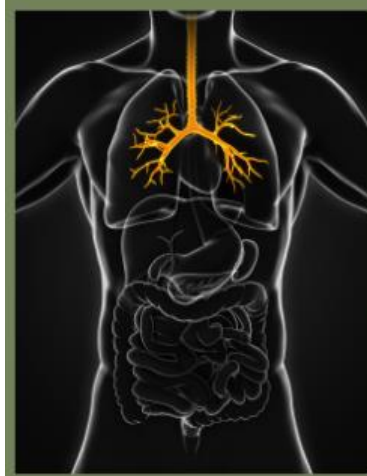



Árbol traqueobronquial y Alvéolos

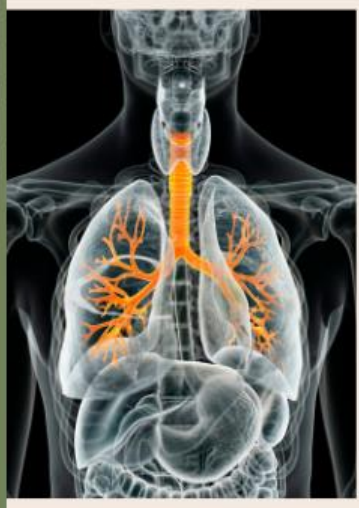BRONQUIOS PRINCIPALES

- Espacio potencial entre ambas pleuras que contiene líquido seroso para lubricación.
- Previene el colapso pulmonar al generar presión negativa.



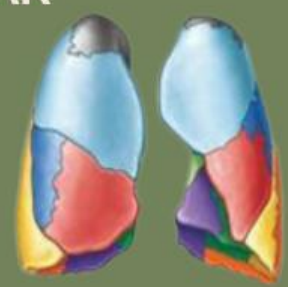
TRÁQUEA

- Conducto cartilaginoso que transporta aire desde la laringe a los bronquios principales.
- Bifurcación en el plano transverso del tórax en los bronquios principales derecho e izquierdo.

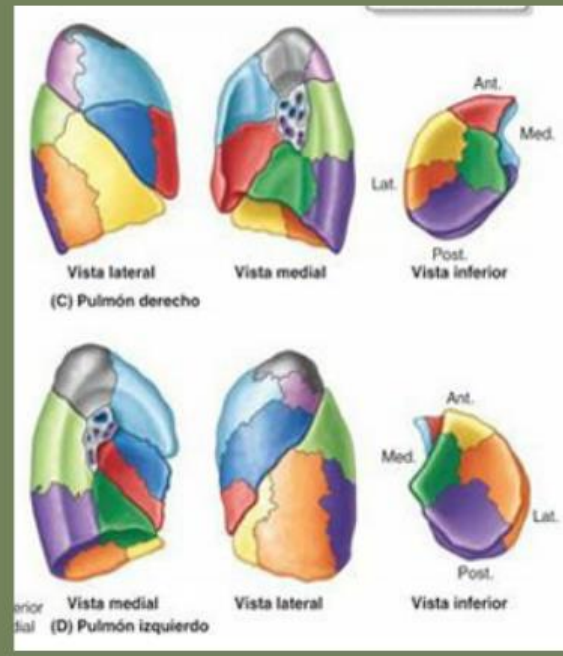


SEGMENTO BRONCOPULMONAR

- Subdivisiones funcionales de los lóbulos pulmonares abastecidos por bronquios segmentarios.
- Contienen vasos segmentarios y son unidades quirúrgicamente independientes.



Pulmón derecho	Pulmón izquierdo
Lóbulo superior	Lóbulo superior
Apical	Apical
Posterior	Posterior
Anterior	Anterior
Lóbulo medio	Lóbulo medio
Lateral	Lingular superior
Medial	Lingular inferior
Lóbulo inferior	Lóbulo inferior
Superior	Superior
Basal anterior	Basal anterior
Basal medial	Basal medial
Basal lateral	Basal lateral
Basal posterior	Basal posterior

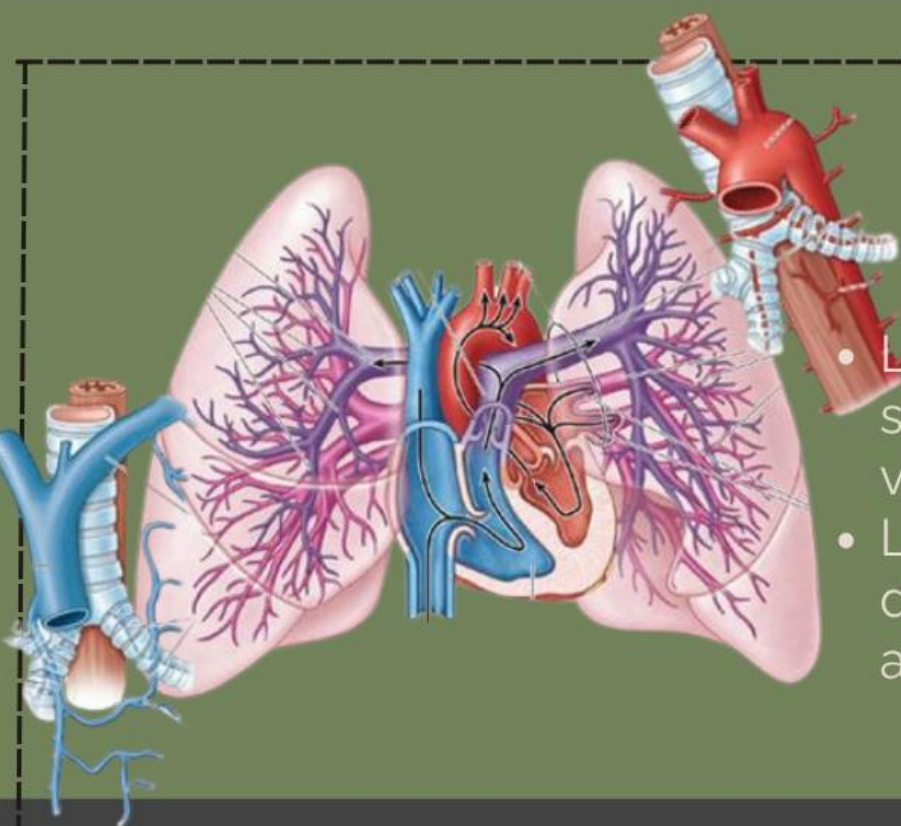
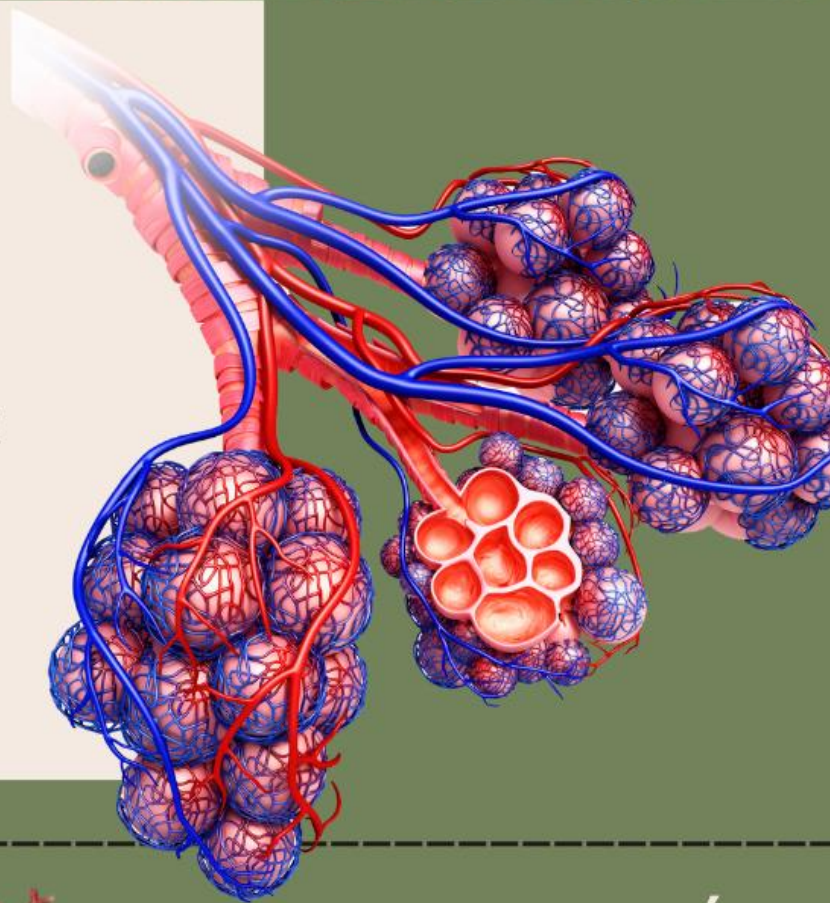




Árbol traqueobronquial y Alvéolos

ALVÉOLOS

- Unidad funcional donde ocurre el intercambio de gases.
- Rodeados por capilares pulmonares que forman una red densa para la difusión eficiente de gases.



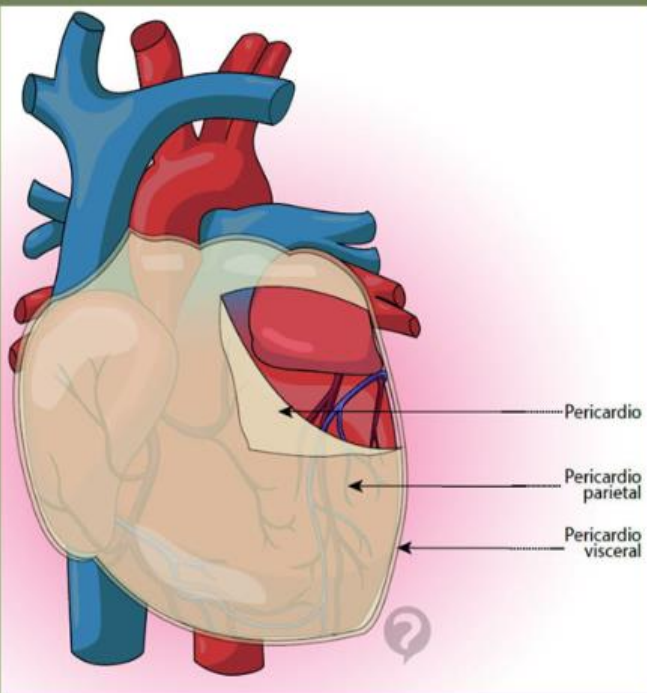
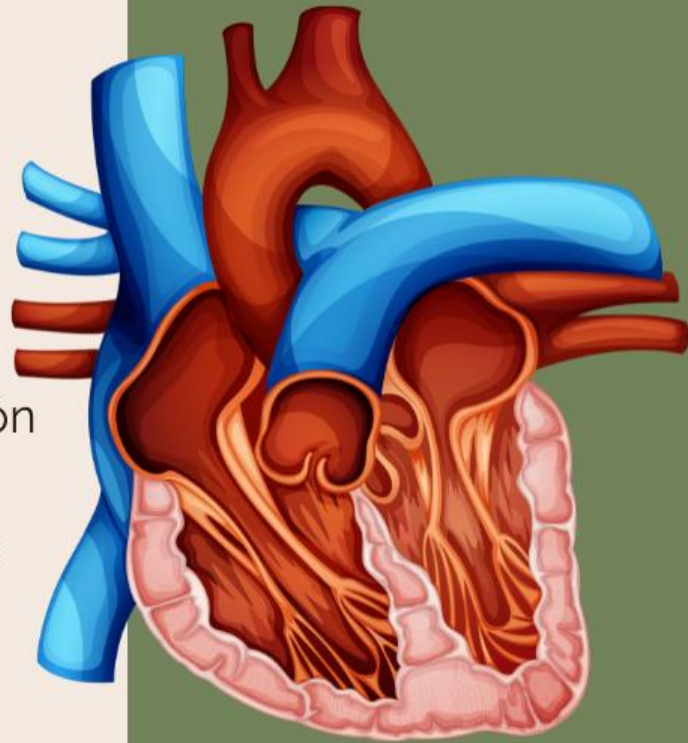
VASCULARIZACIÓN PULMONAR

- Las arterias pulmonares llevan sangre desoxigenada desde el ventrículo derecho.
- Las venas pulmonares devuelven sangre oxigenada al atrio izquierdo.

Anatomía del corazón: capas y divisiones

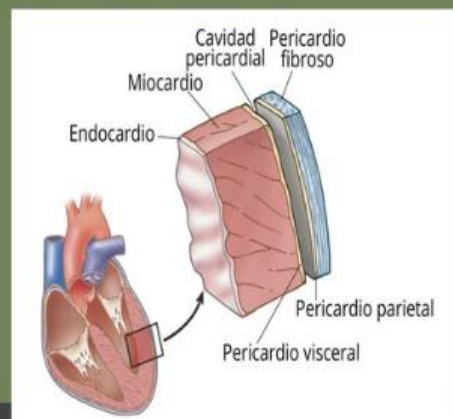capas del corazón

- Endocardio: Reviste internamente las cavidades y valvas; forma parte del sistema de conducción.
- Miocardio: Principal componente muscular responsable de la contracción cardíaca.
- Epicardio: También llamado pericardio visceral, es la capa más externa.



PERICARDIO

- Saco que envuelve el corazón, compuesto por una capa fibrosa externa y una serosa interna.
- Facilita el movimiento del corazón dentro del mediastino.



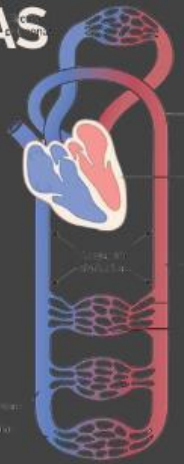Anatomía del corazón: capas y divisiones

divisiones internas

- Dos atrios (derecho e izquierdo) que reciben sangre.
- Dos ventrículos (derecho e izquierdo) que bombean sangre hacia los circuitos pulmonar y sistémico.

VÁLVULAS CARDIACAS

- Auriculoventriculares: Tricúspide (derecha) y mitral (izquierda).
- Semilunares: Pulmonar y aórtica.



VÁLVULAS CARDIACAS

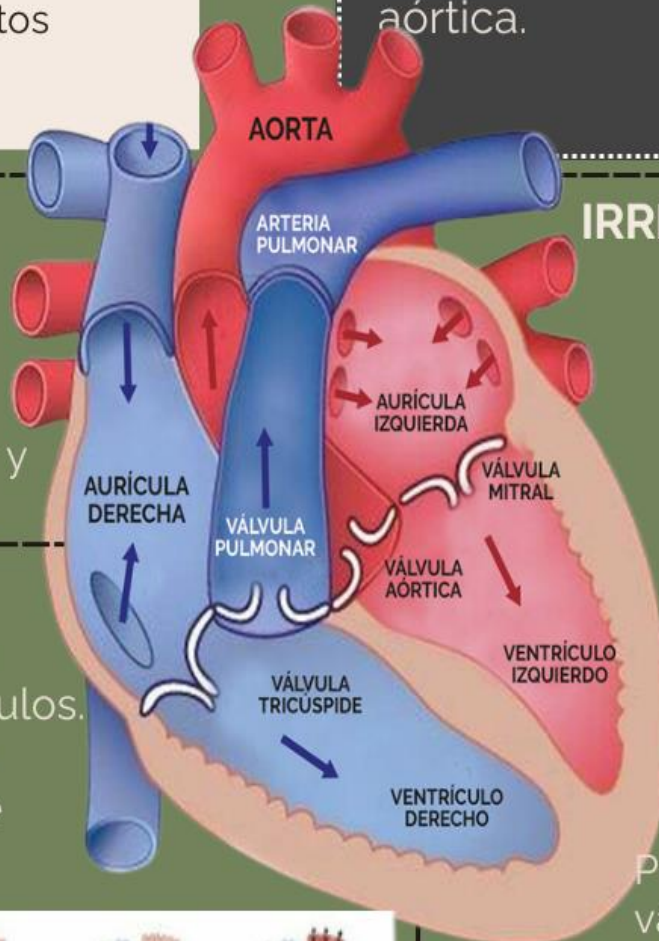
- Auriculoventriculares: Tricúspide (derecha) y mitral (izquierda).
- Semilunares: Pulmonar y aórtica.

IRRIGACIÓN CORONARIA

- Las arterias coronarias izquierda y derecha surgen de la aorta ascendente y nutren el miocardio.
- El drenaje venoso se realiza principalmente a través del seno coronario.

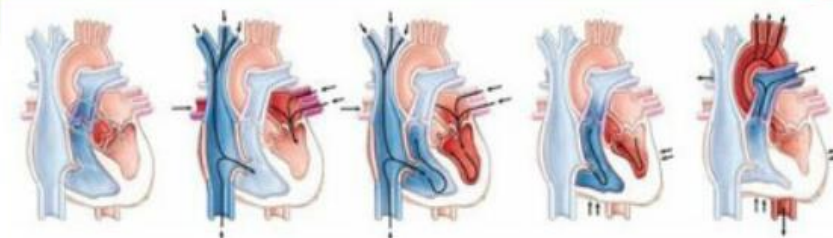
CICLO CARDÍACO

- Diástole: Relajación y llenado de los ventrículos.
- Sístole: Contracción y eyección de la sangre hacia las arterias.



ESQUELETO FIBROSO DEL CORAZÓN

Proporciona soporte a las válvulas y sirve como aislante eléctrico entre las aurículas y los ventrículos.



- (B) Inicio de la diástole con el cierre de las válvulas aórtica y pulmonar
- (C) Apertura de las válvulas atrioventriculares durante los momentos iniciales de la diástole
- (D) Contracción auricular durante los momentos finales de la diástole
- (E) Cierre de las válvulas atrioventriculares (tricúspide y mitral) tras el inicio de la sístole
- (F) Apertura de las válvulas aórtica y pulmonar durante la sístole



Circulación mayor y menor del corazón.

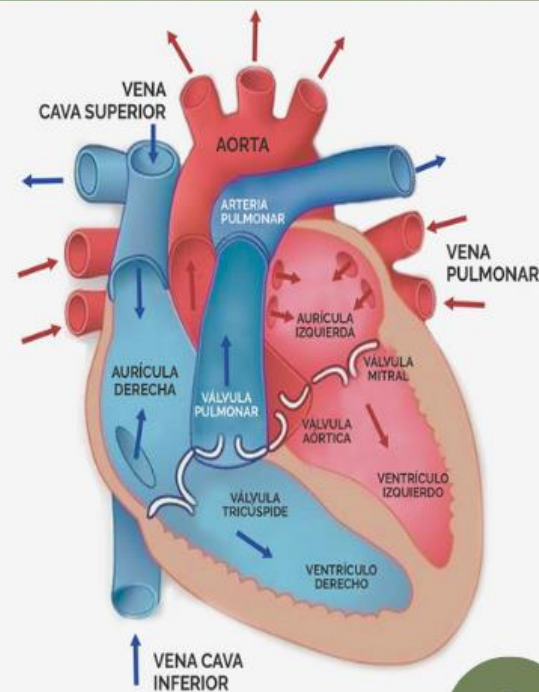
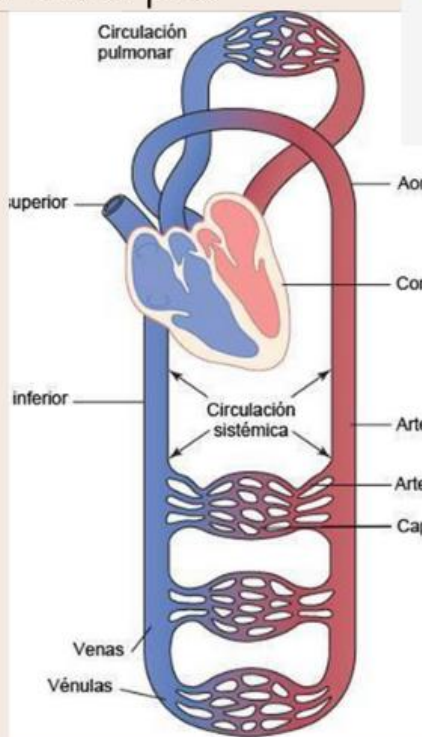
1

circulación mayor

Se inicia en el ventrículo izquierdo del corazón, desde donde la sangre oxigenada es bombeada a través de la arteria aorta hacia todo el cuerpo.

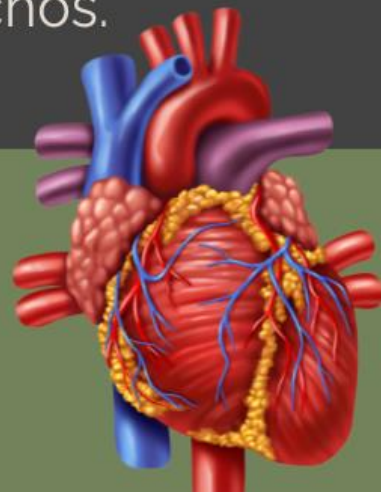
3

La sangre desoxigenada regresa al corazón por las venas cavas superior e inferior, completando el circuito en la aurícula derecha.



2

Las arterias, arteriolas y capilares distribuyen oxígeno y nutrientes a las células, mientras recogen dióxido de carbono (CO_2) y otros desechos.



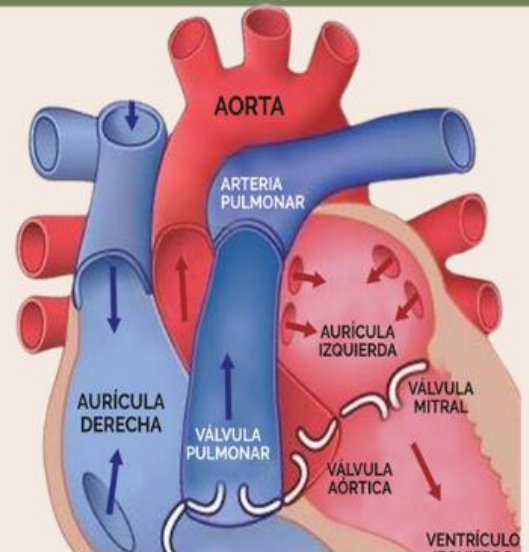
Este sistema garantiza el suministro de oxígeno a los tejidos y la eliminación de desechos metabólicos

Circulación mayor y menor del corazón.

1

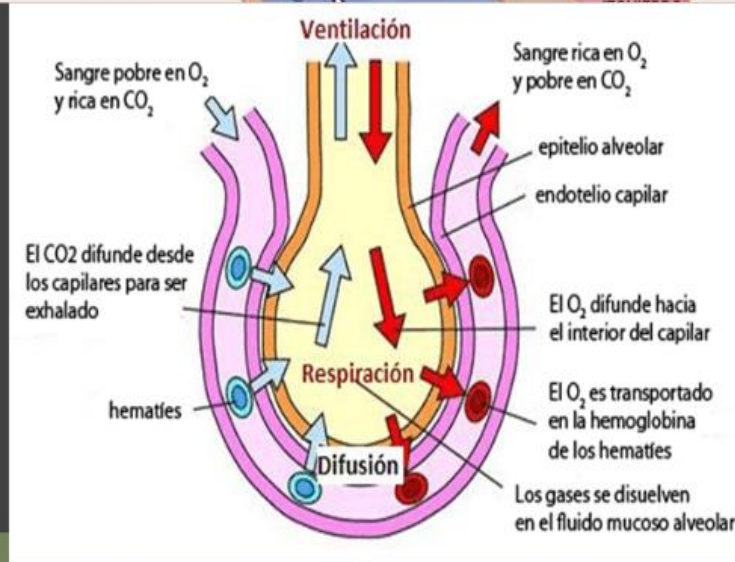
circulación menor

Comienza en el ventrículo derecho, desde donde la sangre desoxigenada es transportada a los pulmones mediante las arterias pulmonares.



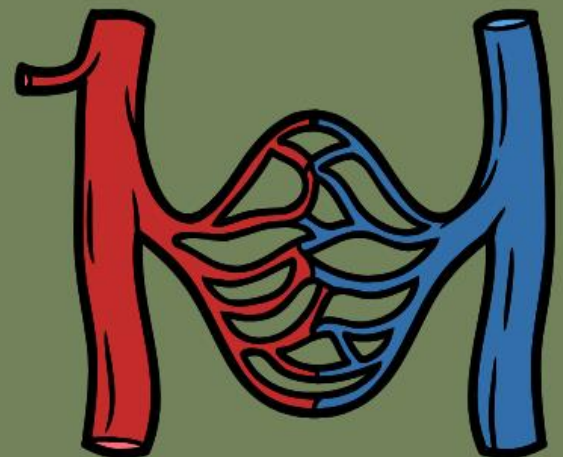
2

En los capilares pulmonares ocurre el intercambio gaseoso (hematosis), donde el CO_2 es expulsado y se capta oxígeno.



3

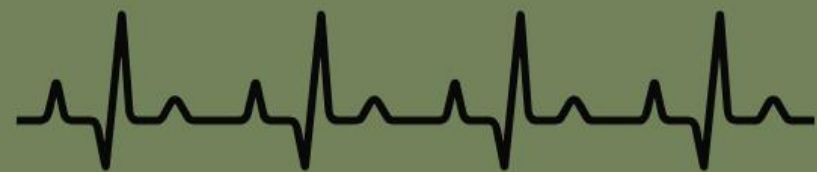La sangre oxigenada retorna al corazón a través de las venas pulmonares hacia la aurícula izquierda, lista para ser bombeada nuevamente al cuerpo mediante la circulación mayor



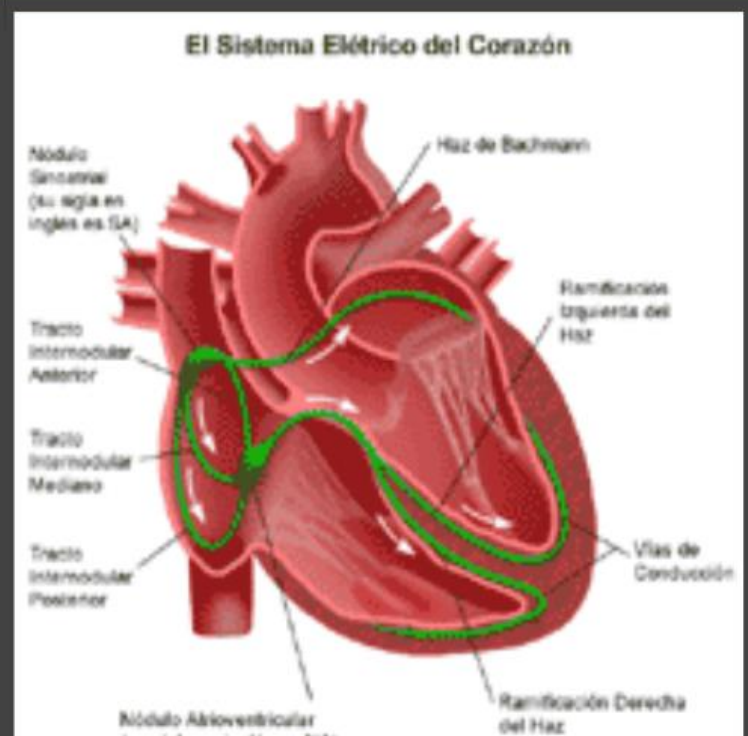
Sistema de conducción eléctrica del corazón

- Este sistema regula el ritmo cardíaco mediante impulsos eléctricos que coordinan la contracción del miocardio:
- Este sistema permite un ciclo cardíaco regular que asegura un flujo sanguíneo constante hacia el cuerpo y los pulmones

- **Nodo Sinoauricular (SA):** Localizado en la aurícula derecha, es el marcapasos natural del corazón que inicia los impulsos eléctricos.
- **Nodo Auriculoventricular (AV):** Retrasa ligeramente los impulsos para permitir que las aurículas se vacíen completamente antes de la contracción ventricular.



Haz de His y Fibras de Purkinje: Conducen los impulsos desde los ventrículos, asegurando una contracción sincronizada y eficiente de estas cámaras.



Referencias

- Moore, K. L. (2013). *Moore anatomía con orientación clínica 7. a edición*. Lippincott Williams y Wilkins Copyright.
- Enciclopedia Significados. (2020). **Circulación mayor y menor del corazón: Qué es y cuál es su función**. Recuperado de <https://www.significados.com/circulacion-mayor-y-menor/>
- Concepto.de. (s.f.). **Circulación mayor y menor - Qué es, función y características**. Recuperado de <https://www.concepto.de/>
- Biobook. (s.f.). **El funcionamiento del corazón explicado: circulación mayor y menor**. Recuperado de <https://www.biobook.es>
- Legsa.com.mx. (s.f.). **¿Qué es la circulación mayor y menor del corazón?**. Recuperado de <https://www.legsa.com.mx>
- Moore, K.L (Anatomía de Moore. Pág. 160) FIGURA 1-33. Caras costales de los pulmones.
- Moore, K.L (Anatomía de Moore. Pág. 160) FIGURA 1-34. Caras mediastínicas e hilios de los pulmones.
- Moore, K.L (Anatomía de Moore. Pág. 162) FIGURA 1-35. Árbol traqueobronquial y segmentos broncopulmonares.
- Moore, K.L (Anatomía de Moore. Pág. 164) FIGURA 1-37. Circulación pulmonar
- Moore, K.L (Anatomía de Moore. Pág. 164) FIGURA 1-38. Arterias y venas bronquiales
- Moore, K.L (Anatomía de Moore. Pág. 186) FIGURA 1-49. Ciclo cardíaco
- mecanismo de la respiración. inspiración. de ESCUELA EIFE - CAM el abril 23, 2016. Recuperado de <https://eifeoidetam.wordpress.com/2016/04/23/mecanismo-de-la-respiracion-inspiracion/>
- Significados, Equipo (23/04/2021). "Respiración". En: *Significados.com*. Disponible en: <https://www.significados.com/respiracion/> Consultado: 6 de diciembre de 2024, 09:38 pm.
- anatomía y funciones del sistema eléctrico. stanford medicine. childrens health. recuperado <https://www.stanfordchildrens.org/es/topic/default?id=anatomy-and-function-of-the-electrical-system-90-P04865>
- Canva. S.F. Recuperado 05 de diciembre del 2024.
- pleuras. (pág. 15- 17. Diapositivas anatomía de tórax)
- arbol traqueo bronquial. (pág. 19. diapositivas anatomía de tórax)
- pericardio. (pág 22-23. diapo. anatomía de tórax)
- corazón. (pág 24- 27. diap. anatomía de tórax)