

MORFOLOGÍA

Super nota

PLANOS ANATÓMICOS Y CUADRANTES ABDOMINALES

ALUMNO : ALONDRA ELIZABETH
TRUJILLO MORALES 1-F

CONTENIDO

1. Planos anatómicos

plano coronal
plano sagital
plano transversal
plano mediano

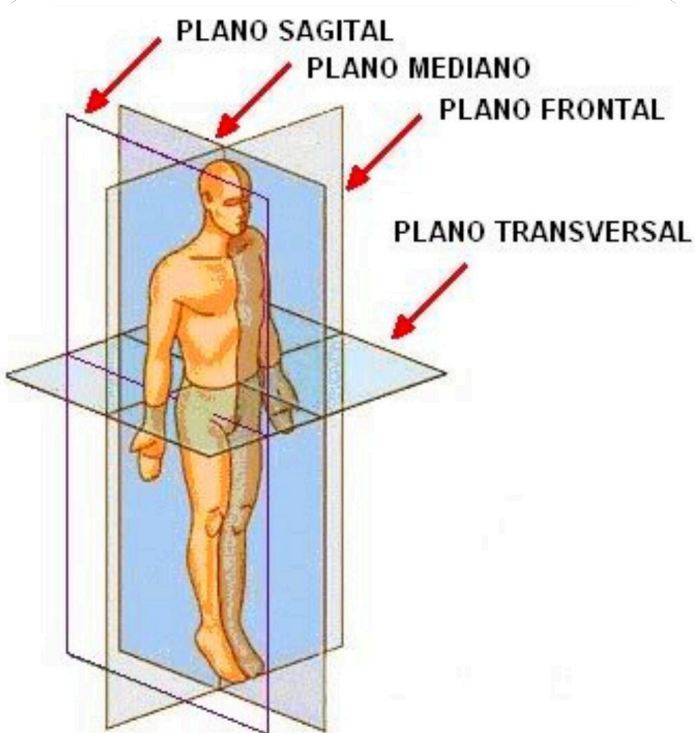
2. cuadrantes abdominales

cuadrante superior derecho
cuadrante superior izquierdo
cuadrante inferior derecho
cuadrante inferior izquierdo

3. regiones anatómicas

Hipocondrio derecho
flanco derecho
fosa iliaca derecha
hepigastrio
Region umbilical
Hipogastrio
hipocondrio izquierdo
flanco izquierdo
fosa iliaca izquierda

PLANOS ANATÓMICOS

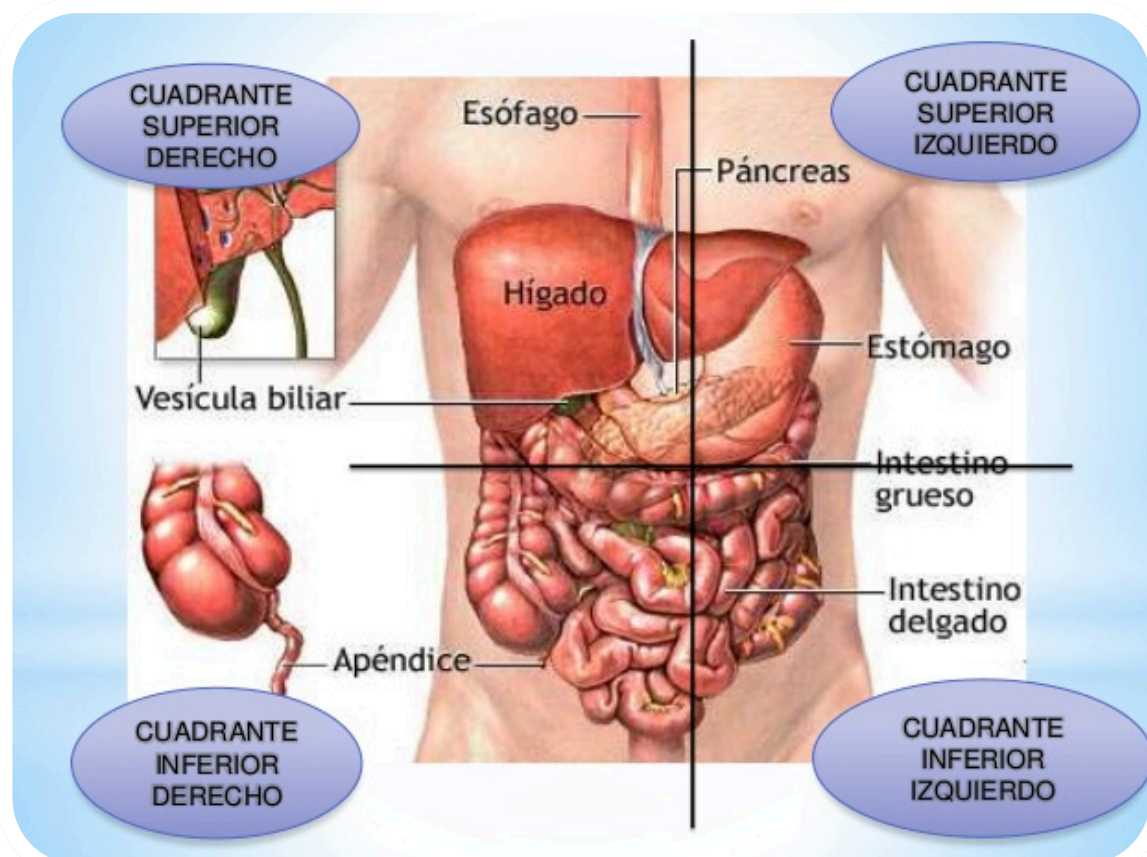


Los planos coronales: están orientados verticalmente y dividen el cuerpo en las zonas anterior y posterior.
 ■ Los plano sagital: también están orientados en vertical, pero son perpendiculares a los planos coronales y dividen el cuerpo en las zonas derecha e izquierda.
 ■ plano medio sagital: plano que discurre a través del centro del cuerpo dividiéndolo en dos mitades derecha e izquierda iguales
 ■ plano trasversal dividen el cuerpo en las zonas superior e inferior.



CUADRANTES ABDOMINALES

Los cuadrantes incluyen al superior izquierdo, inferior izquierdo, superior derecho e inferior derecho. Las regiones incluyen al hipocondrio derecho e izquierdo, flanco o región abdominal lateral izquierda y derecha, fosa ilíaca derecha e izquierda, epigastrio, mesogastrio o umbilical, e hipogastrio.



9 REGIONES ABDOMINALES

1) hipocondrio derecho 2) epigastrio 3) hipocondrio izquierdo 4) flanco derecho 5) mesogastrio 6) flanco izquierdo 7) fosa iliaca derecha y 8) hipogastrio, 9) fosa iliaca izquierda

1. Hipocondrio derecho:

- Hígado (lóbulo derecho)
- Vesícula y vía biliar
- Angulo hepático del colon
- Glándula suprarrenal derecha
- Riñón derecho (2/3)

4. Flanco derecho:

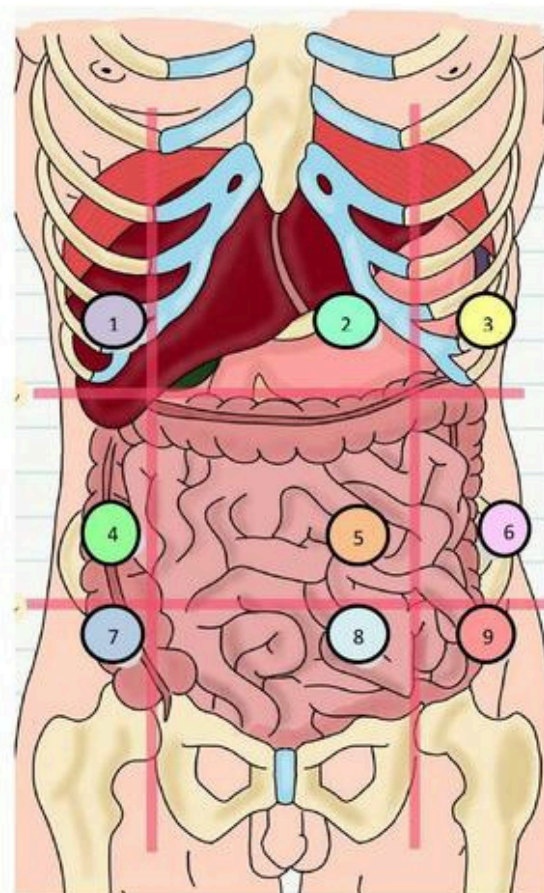
- Colon ascendente
- Porción del íleon
- Porción del yeyuno
- Riñón derecho (1/3 inferior)
- Uréter derecho
- Asas intestinales

5. Mesogastrio:

- Colon transverso
- Mesenterio
- Aorta
- Porción inferior del duodeno
- Porción del yeyuno
- Porción del íleon
- Epiplón mayor

7. Fosa iliaca derecha:

- Ciego
- Apéndice
- Extremo inferior del íleon
- Ovario derecho
- Trompa de Falopio derecho
- Cordón espermático derecho



2. Epigastrio:

- Estómago
- Duodeno
- Hígado (lóbulo izquierdo)
- Páncreas
- aorta

3. Hipocondrio izquierdo:

- Parte del estómago
- Cola del páncreas
- Bazo
- Angulo esplénico del colon
- Glándula suprarrenal izquierda
- Riñón izquierdo (2/3 superior)

6. Flanco izquierdo:

- Uréter izquierdo
- Colon descendente
- Porción del yeyuno
- Porción del íleon
- Riñón izquierdo (1/3 inferior)
- Asas intestinales

9. Fosa iliaca izquierda:

- Porción del íleon
- Colon descendente
- Colon sigmoide
- Ovario izquierdo
- Trompa de Falopio izquierdo
- Cordón espermático izquierdo

8. Hipogastrio:

- Vejiga
- Porción del íleon
- Útero
- Colon sigmoide

BIBLIOGRAFIA

LIBRO GRAY ANATOMÍA

[HTTPS://YOAMOENFERMERIABLOG.COM/2018/01/21/CUADRANTES-ABDOMINALES/](https://yoamoenfermeriablog.com/2018/01/21/CUADRANTES-ABDOMINALES/)

[HTTPS://WWW.UDOCZ.COM/APUNTES/513261/REGIONES-ABDOMINALES](https://www.udocz.com/apuntes/513261/REGIONES-ABDOMINALES)