



Nombre del alumno: Karla Jharumi Sanchez Salas

Nombre del tema :Arterias y Nervios de la cavidad abdominal

Nombre de la materia: Morfología

Nombre del profesor: Dr.Miguel Basilio Robledo

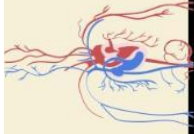
Licenciatura: Medicina Humana

Primer semestre

Grupo: A

ARTERIAS DEL ABDOMEN.

Aorta abdominal



Borde sup.

Tronco celiaco

Asciende hasta la unión cardiogastrica y da ramas esofágicas

Borde inferior

Arteria mesentérica Superior

Arteria mesentérica inferior

Rama menor
A. Gastrica Izq.

Anastomosis
A. Gastrica D.

Irriga el intestino proximo.

A. de la vertebra L1

R. Gastricas cortas.

-cruza por el ligamento gastroesplenico

Rama mayor
A. Esplenica

-Va en el ligamento esplenorenal y se divide en varias ramas que entran por el hilio esplenico

A. Gastroesplénica izq.

Arteria gastroesplénica d.

R. Pancreaticas.

• A. Pancreática magna

• A. Pancreática dorsal

• A. pancreática Transversal.

Rama media
A. Hepatica común

Irriga las dos caras del estomago

Arteria hepática

-Rama izq.: Lobulo izq. del higado

-Rama D.: Lobulo d. del higado que da origen a la

A. Cística

Irriga la curvatura m. del estomago.

Irriga la vesicula biliar

A. yeyunales e ilegales izq.

Irrigan el intestino delgado.

A. Gastroduodenal

Ramas

A. Pancreatoduodenal sup anterior irriga la parte anterior del duodeno y páncreas.

A. Pancreatoduodenal sip. Post. Irriga de la parte post. del duodeno.

A. Gastroesplénica D. Irriga la curvatura mayor del estomago.

A. Pancreato duodenal inf.

R. Anterior y post. Para el páncreas y duodeno

Art. Colica d.

Art. Colica M.

A. ileocólica

Irriga porción terminal del ileon y apéndice.

Art. Colica izq.

Irriga el colon descendente y parte del colon transverso

R. ascendente

Hacia el colon transverso

Sigmoides sup.

Irriga la parte proxima del colon sigmoide

R. Descendente

Sigmoides intermedias

Irriga a la porción media del colon sigmoide

RAMA Sigmoides inf.

Irriga la porción del colon sigmoide

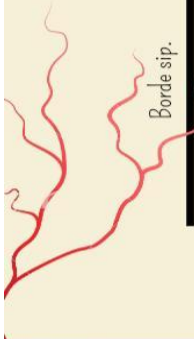
Art. Rectal S. Izq.

Rectal Sip. Izq.

Irriga el lado izq. Superior del recto

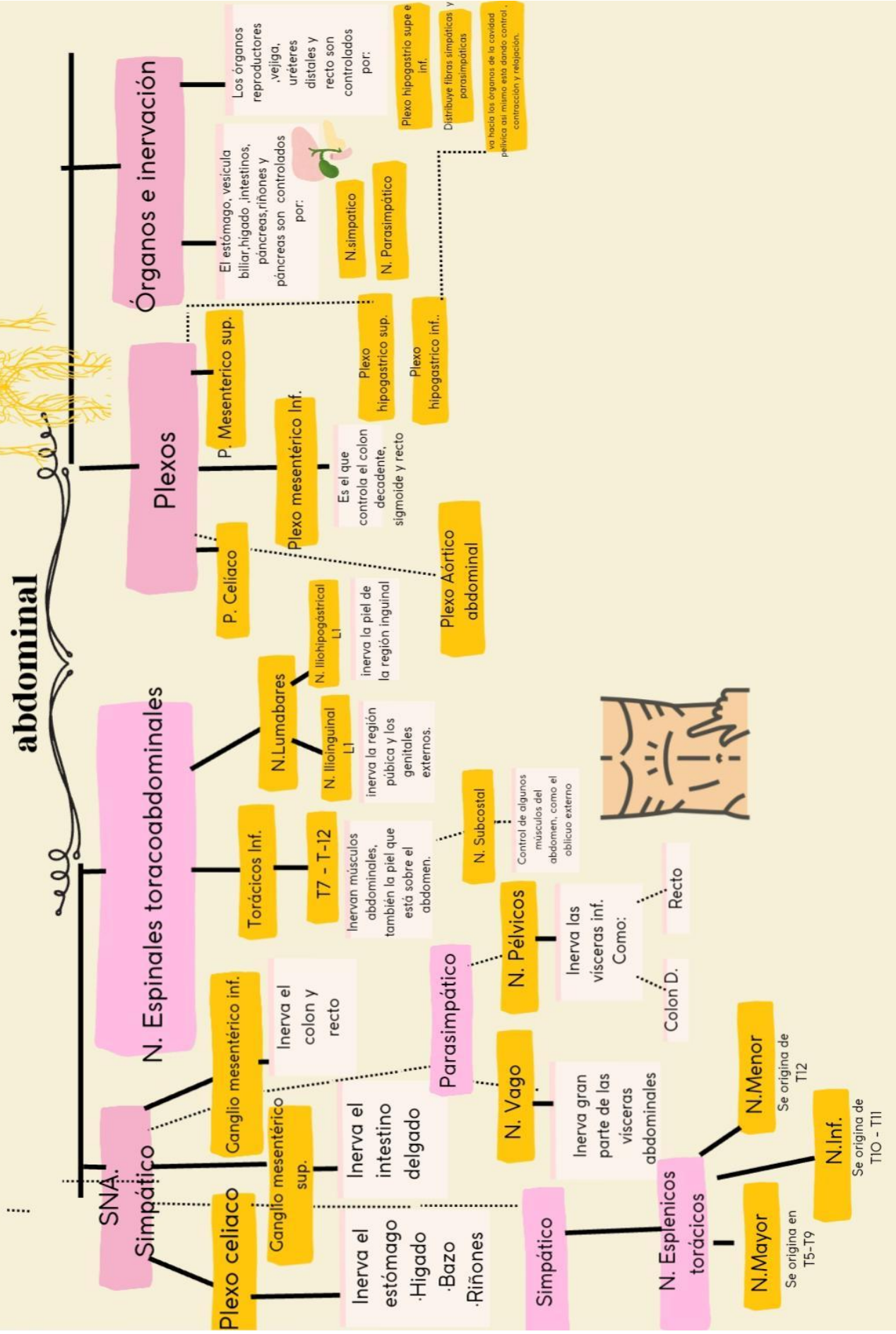
R. Superior D.

Irriga el lado derecho de la porción sup. del recto.



Nervios de la cavidad abdominal

abdominal



BIBLIOGRAFÍA

Moore, K.L., Dalley, A.F., & Agur, A. M. (2017). Moore. Fundamentos de Anatomía con Orientación Clínica (8th ed.). Wolters Kluwer Health. Pag. 843-1005.ⁱ

Latarjet, M. L., & Ruiz Liard, A. (2019). Anatomía Humana (5.a edición). Editorial médica panamericana. Pag 1257- 1598