

A large, dark blue logo for Universidad de San Diego (UDS) is centered on the page. It consists of a stylized graphic of three curved lines on the left, followed by the letters 'UDS' in a bold, sans-serif font. Below the 'UDS' text, the words 'Mi Universidad' are written in a smaller, dark blue font.

Ensayo

Nombre del Alumno : Rubí Yadelin Santiago Lanza

Nombre del trabajo: Mapa conceptual

Parcial : III

Nombre de la Materia : morfología

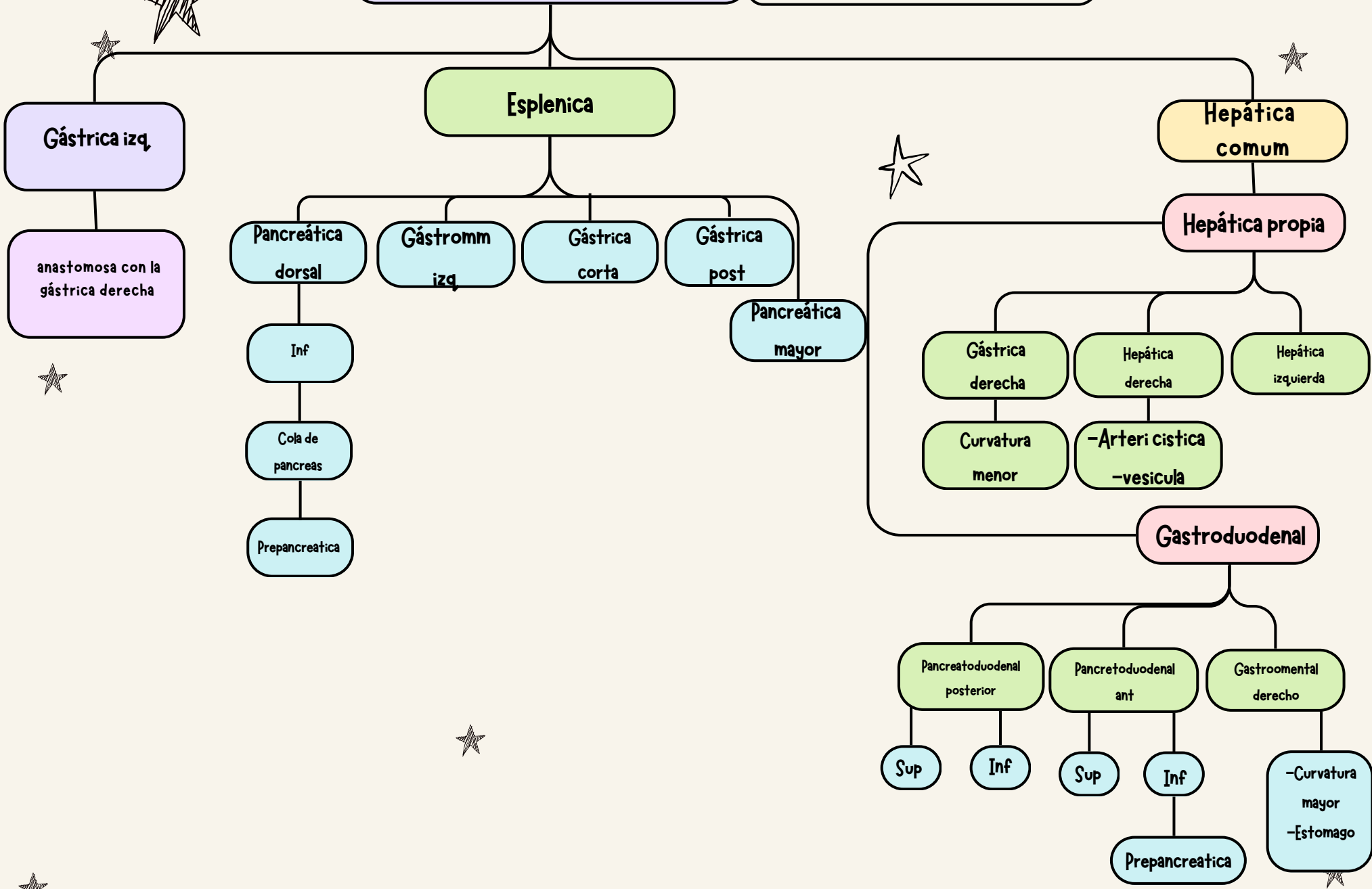
Nombre del profesor: Basilio Robledo Miguel

Nombre de la Licenciatura :Medicina humana

Semestre: I. Grupo: A

Irrigación arterial del abdomen

Tronco celiaco



Irrigación arterial del abdomen

AMS

AMI

Colica media

Colica derecha

Yeyunales

Ileales

Ileocolica

Colica izq.

Sigmoidea

Colon
transversal

Colon
asc

Yeyuno

Ileon

Ileal y colica

Ramas marginales
Colon desc

Sigmoideas

Pancreatoduodenal

Rectal superior

Inf.comun
Arco pancreatico

NERVIOS DEL ABDOMEN

SIMPÁTICO

PARASIMPÁTICO

PRESINÁPTICO

POSTSINÁPTICO

NERVIO VAGO

NERVIOS ESPLÁCNICOS PÉLVICOS

+GANGLIO CELÍACO
+GANGLIO MESENTÉRICO SUPERIOR
+GANGLIO MESENTÉRICO INFERIOR
+INTERMESENTÉRICO
+AORTICORRENAL
+HIPOGÁSTRICO

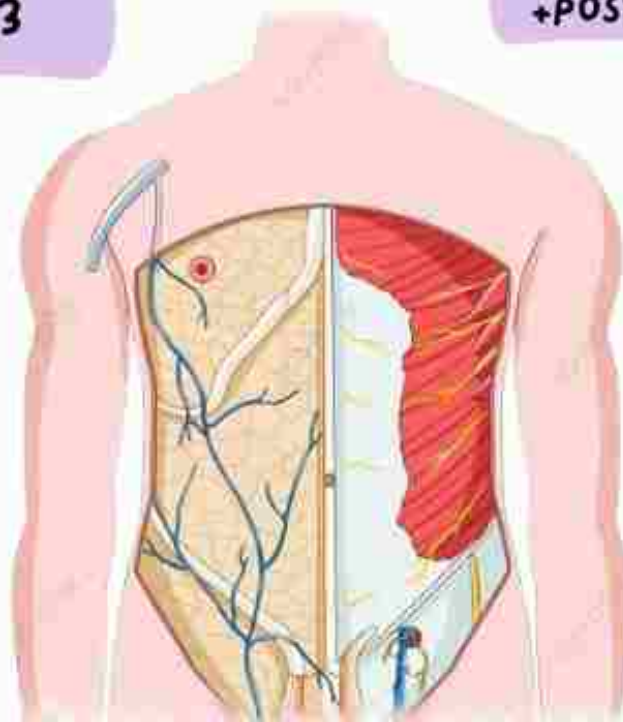
L1-L3

+ ANTERIOR
+POSTERIOR

S2-S5

T5-T12

NERVIOS ESPLÁCNICOS ABDOMINOPÉLVICOS:
MAYOR, MENOS, IMO.



Referencia bibliográficas

Moore, K. L., Dalley, A. F., & Agur, A. M. R. (2018). Anatomía con orientación clínica (8ª ed.). Lippincott Williams & Wilkins.

Latarjet, M., & Ruiz Liard, A. (2018). Anatomía Humana (T2) (5a ed.). Editorial