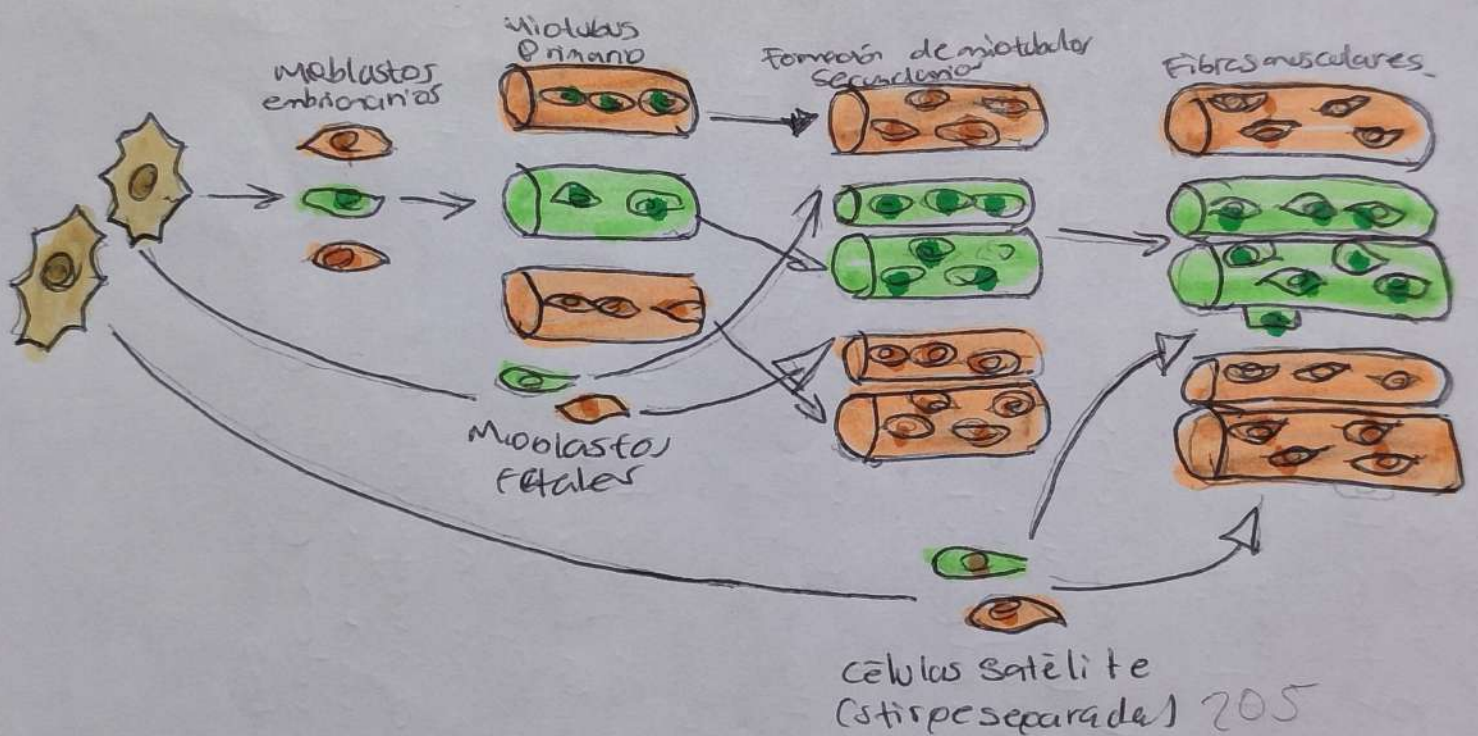
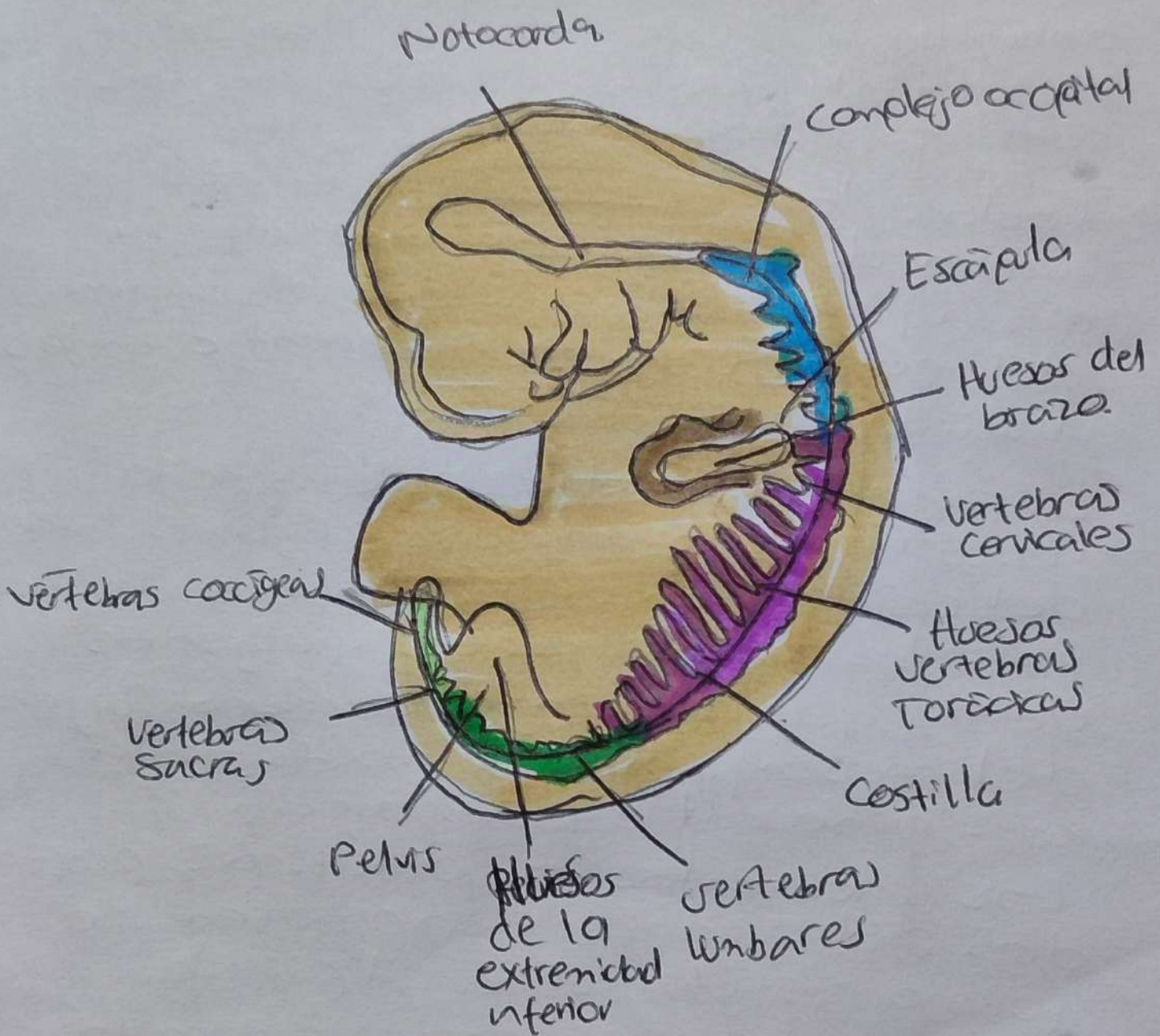


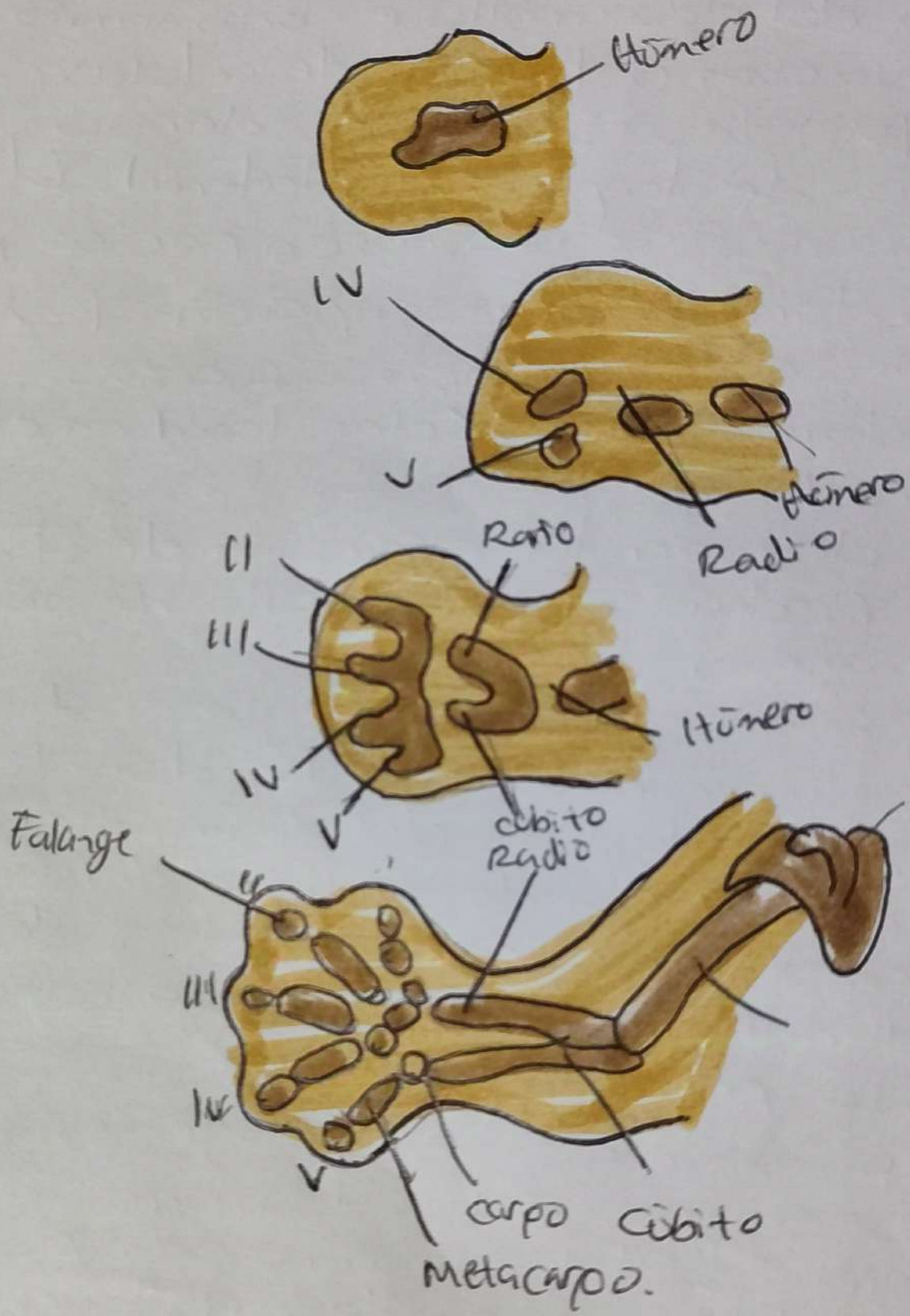
# Sistema Muscular

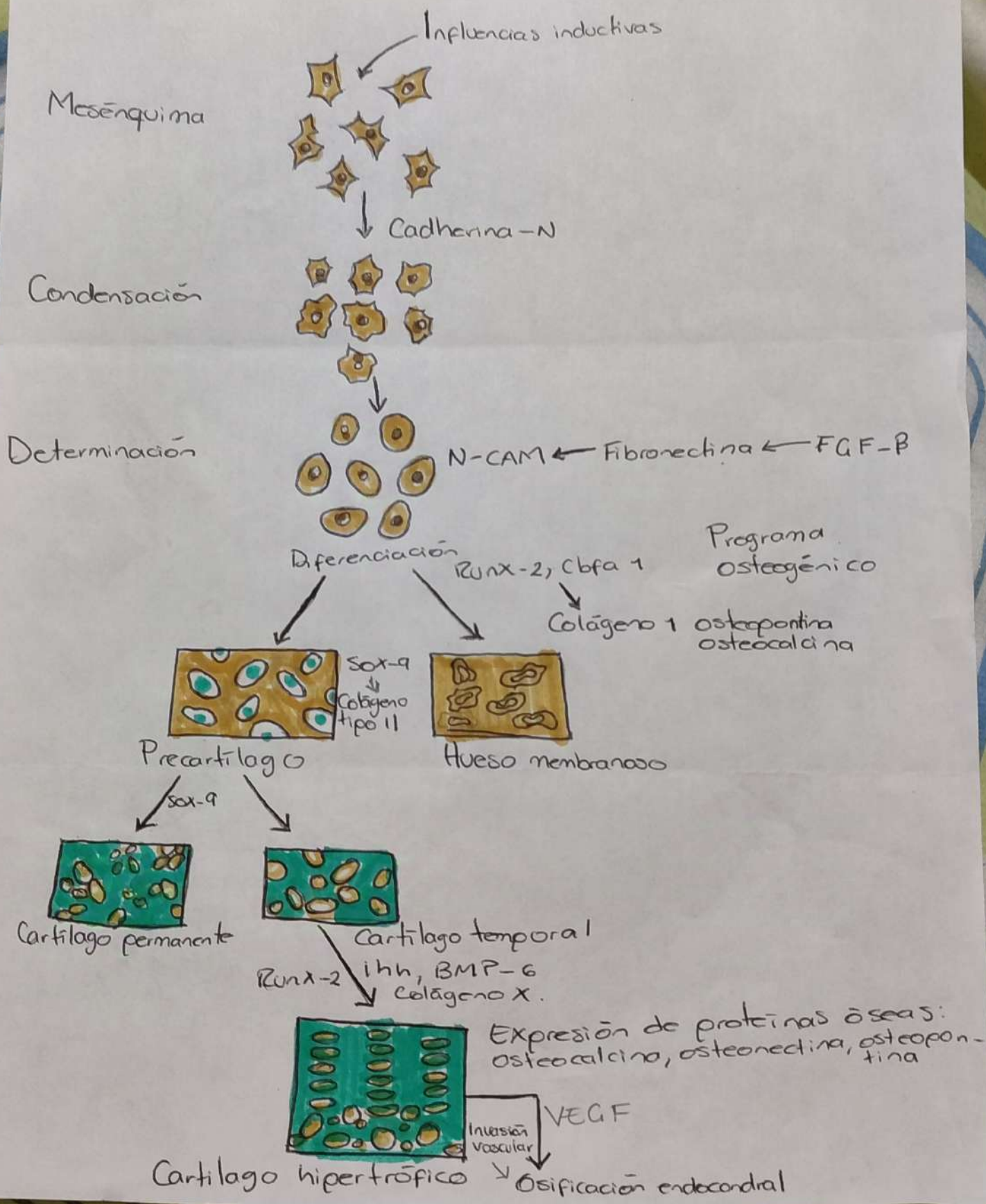


# Sistema esquelético











## Sistema Muscular

El tejido muscular no sólo contiene fibras musculares, sino también tejido conjuntivo, vasos sanguíneos y nervios. Incluso las mismas fibras musculares no son homogéneas y se pueden separar en diferentes tipos desde el punto de vista funcional y químico.

Mientras los músculos se empiezan a constituir, los mioblastos se entremezclan con el mesénquima del futuro tejido conjuntivo. El papel de este tejido en la morfogénesis.

En un nivel superior de organización, el desarrollo muscular implica la configuración de músculos anatómicamente identificables.

La formación global del músculo viene determinada sobre todo por su armazón de tejido conjuntivo más que por los mioblastos mismos.

Las células miógenas que normalmente se originan en los músculos del tronco pueden participar en la constitución de los músculos normales de la pierna.

## Sistema esquelético:

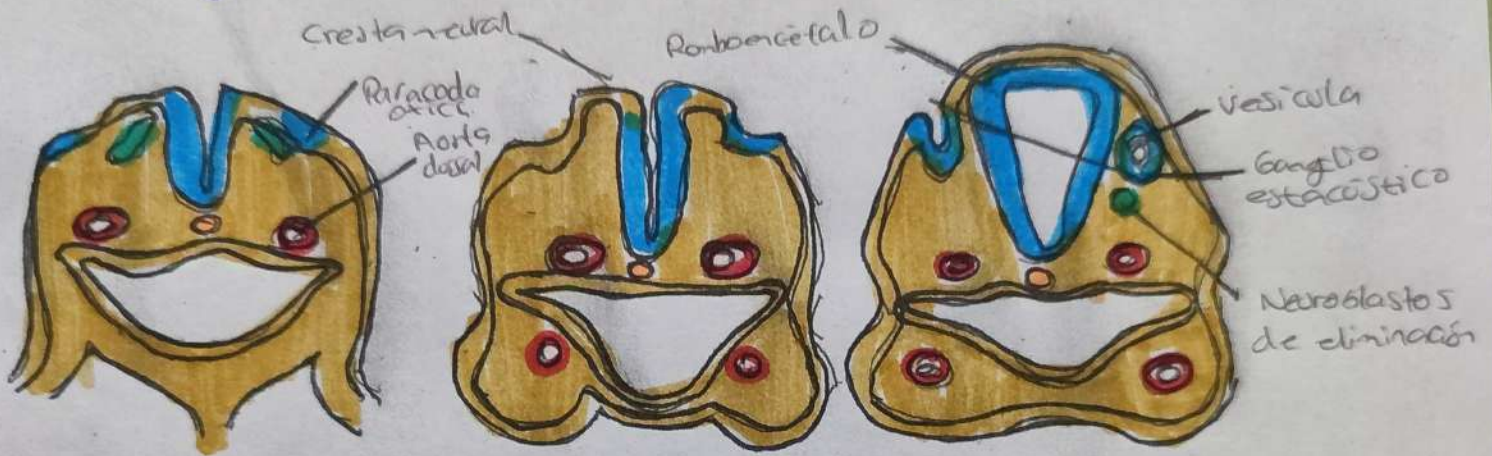
El tejido esquelético está presente en casi todas las regiones del organismo, y sus elementos constitutivos son muy variados en cuanto a su morfología y su arquitectura tisular. Sin embargo, a pesar de esta diversidad, existen algunos rasgos embriológicos comunes fundamentales.

Todos los tejidos esqueléticos surgen de células con morfología mesenquimatosas, aunque el origen del mesénquima es diferente en las distintas regiones del organismo.

La presencia del esqueleto de la cabeza es más complejo, algunos huesos del cráneo son de origen mesodérmico, pero los huesos faciales y algunos de los que cubren el cerebro surgen del mesénquima derivado de la cresta neural ectodérmica.

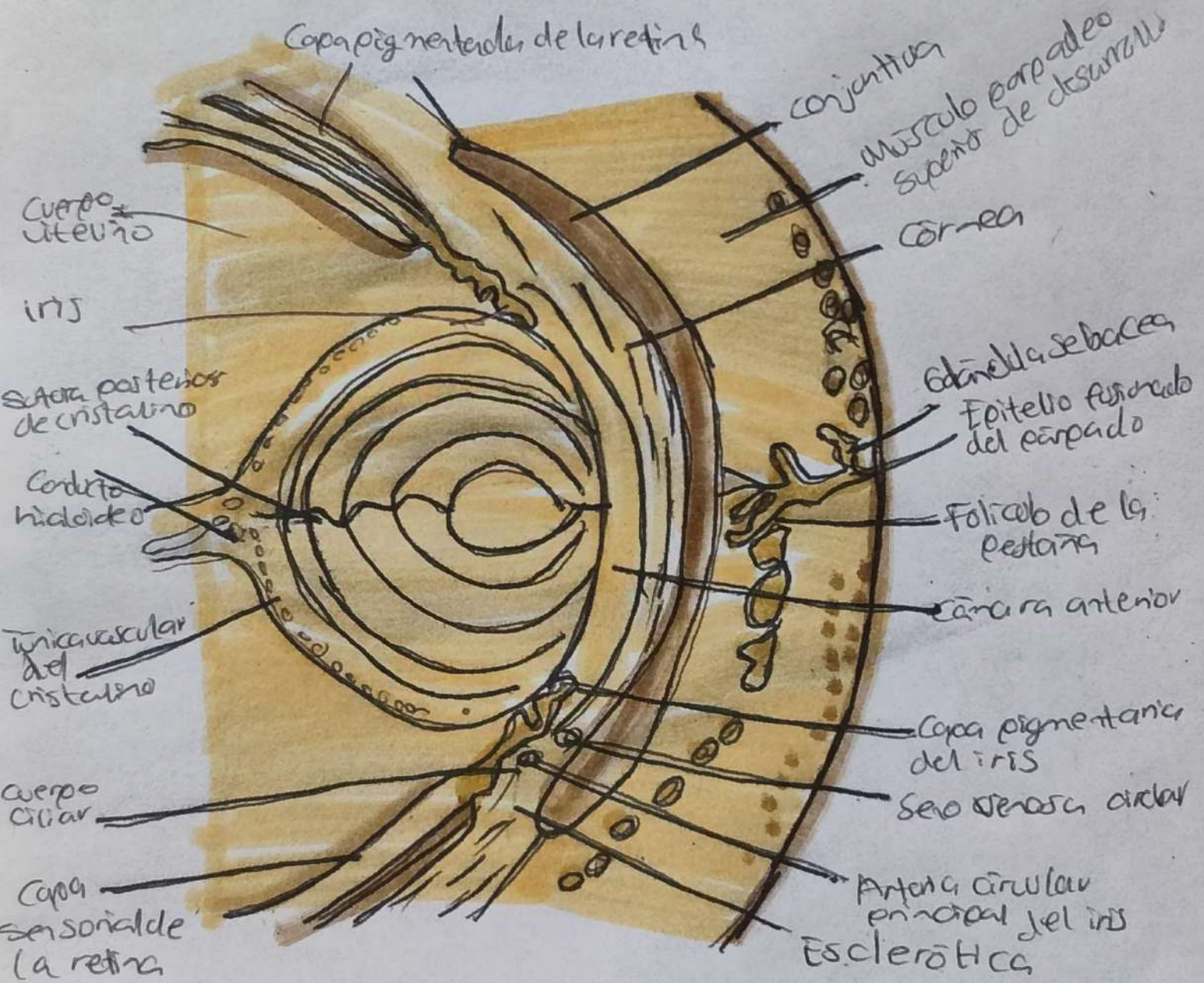
Los elementos esqueléticos profundos del organismo aparecen de forma característica al principio como modelos cartilagosos sobre los que finalmente surgirá el hueso.

# Órganos de los sentidos





# Órganos de los sentidos

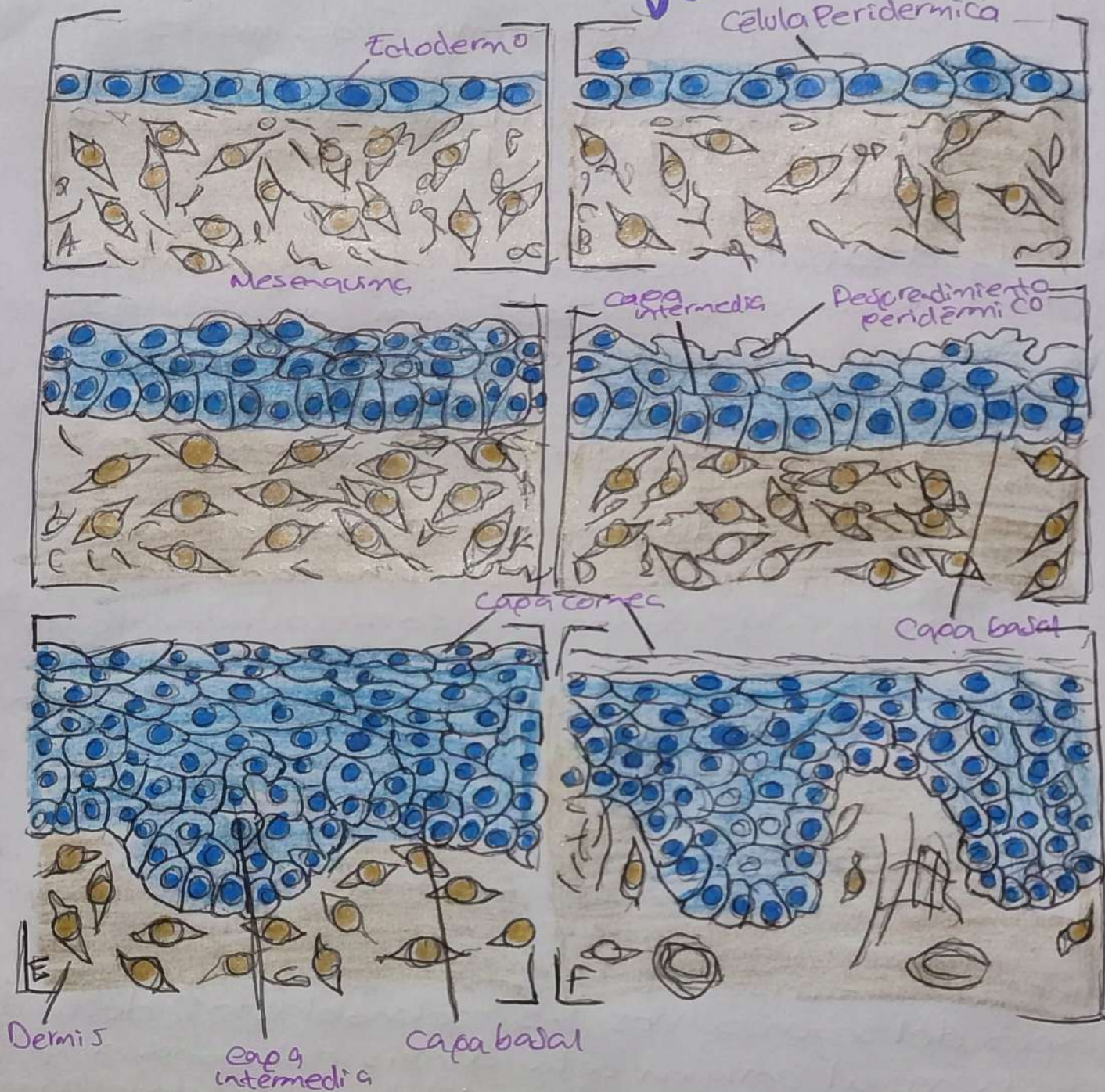

Los órganos de los sentidos principales derivan en su mayor parte de la placodas ectodérmicas engrosadas que surgen a los lados de la placa neural durante las etapas embrionarias.

- La placoda hipofisiaria medial, esta situada en la Cresta neural craneal, se convertirá en el primordio de la bolsa Rathke.  
Las Placodas olfatorias bilaterales también se originan en la región neural craneal y son estructuras precursoras del epitelio olfatorio. Ellas dan lugar a las neuronas olfatorias y a las células de sostén, así como a las células gliales y las neuroendocrinas, que migran desde las placodas hasta el cerebro.
- Las placodas del cristalino bilaterales están asociadas a las vesículas óticas (la futura retina) protruyen de la región diencefálica del cerebro, son las estructuras precursoras de los cristallinos.
- Las placodas óticas (precursoras del oído interno) en el ser humano, presentan los vestigios de las placodas dorsales, productoras todas aquellas de órganos detectoras de vibraciones.
- En la región más caudal se encuentran las placodas epibranchiales, situadas en la posición dorsal respecto a la región donde desde la primera hasta la tercera bolsa faríngea son continuas al ectodermo neural. Su especificación depende de señales (factor de crecimiento fibroblástico (FGF) y proteína morfogénica ósea (BMP) que emanan del endodermo de la bolsa faríngea.



# Sistema tegumentario



A. Primer mes

C. A los 2 meses y medio

E. A los 6 meses

B. A los 2 meses

D. A los 4 meses

F. Después del nacimiento



# Sistema tegumentario

La piel, constituida por la epidermis y dermis es una de las mayores estructuras del organismo. La epidermis le proporciona un límite con el ambiente exterior, y su estructura está bien adaptada a los requerimientos funcionales locales.

**Epidermis desarrollo estructural:** La capa externa de la piel comienza como una capa única de células ectodérmicas, a medida que el desarrollo avanza aparecen varias capas de ectodermo, al tiempo que se hacen manifiestas las diferencias regionales en su estructura.

El primer estadio de la constitución de las capas epidérmicas es la formación de una fina capa externa de células aplanadas conocidas como peridermo, al final del primer mes de gestación. Las células del peridermo, que están presentes en la epidermis de todos los embriones amnióticos parecen estar implicadas en el intercambio de agua, sodio y posiblemente de glucosa entre ella y el líquido amniótico.

Al tercer mes la epidermis se convierte en una estructura de tres capas, con una capa basal (o germinal) dotada de actividad mitótica.

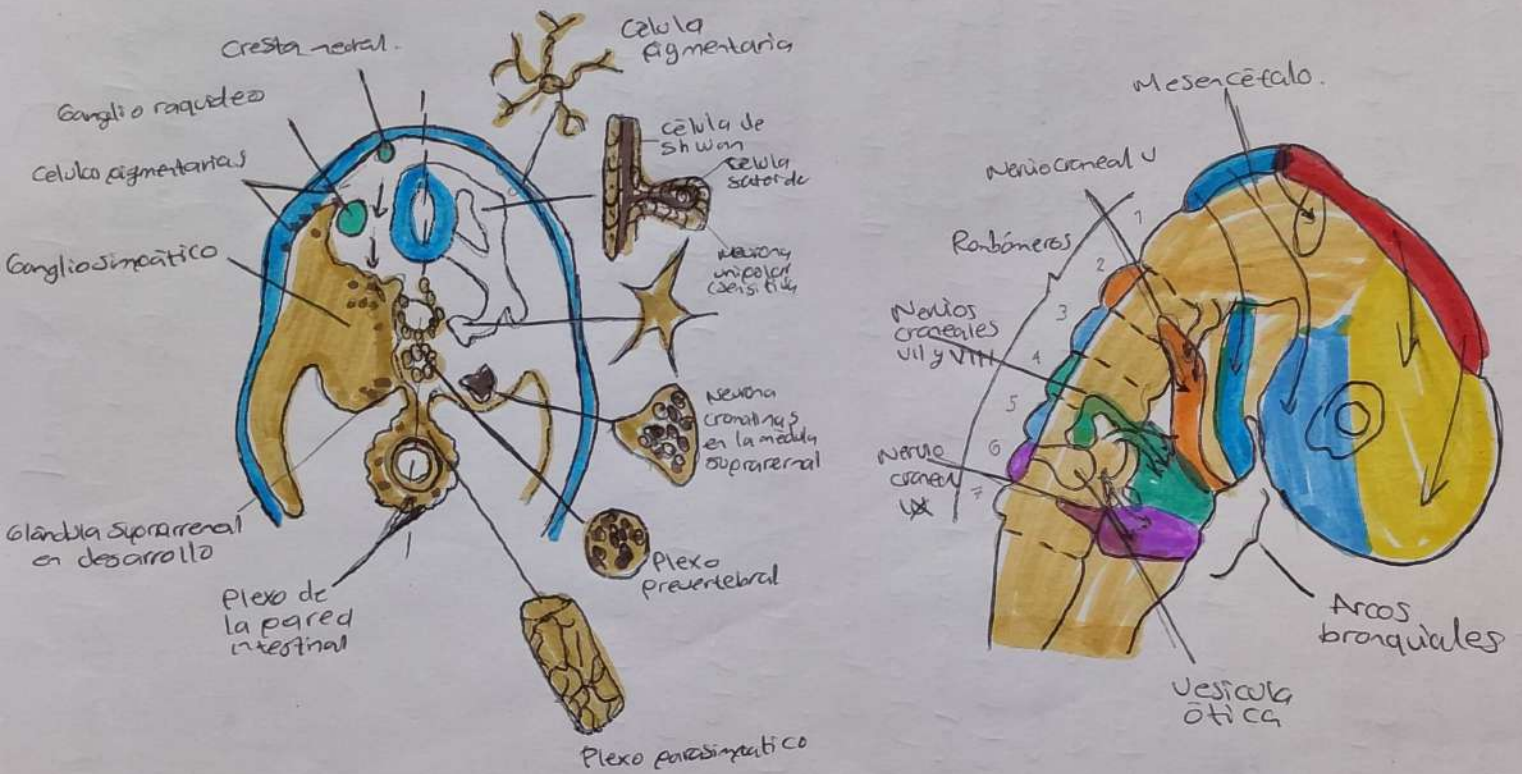
Al principio del segundo mes, los melanoblastos derivados de la cresta neural emigran a la dermis embrionaria y poco después a la epidermis. Las células de Langerhans procedentes de los precursores de la médula ósea, invaden la epidermis al final del primer trimestre.

La dermis presenta diferentes orígenes, en el tronco, la dermis dorsal surge del dermatomo de los somitos, mientras más ventral y lateral, así como los miembros, derivan del mesodermo de la placa lateral.

La transformación del ectodermo simple en una epidermis con múltiples capas está condicionada por las continuas interacciones inductivas con la dermis subyacente.



# Cresta Neural



## Cresta Neural

La cresta neural se origina en células localizadas a lo largo de los márgenes laterales de la placa neural.

- 1.. Su origen, inducción y especificación.
- 2.. La transformación epitelio-mesenquimal y la emigración desde el tubo neural.
- 3.. Migración
- 4.. Diferenciación.

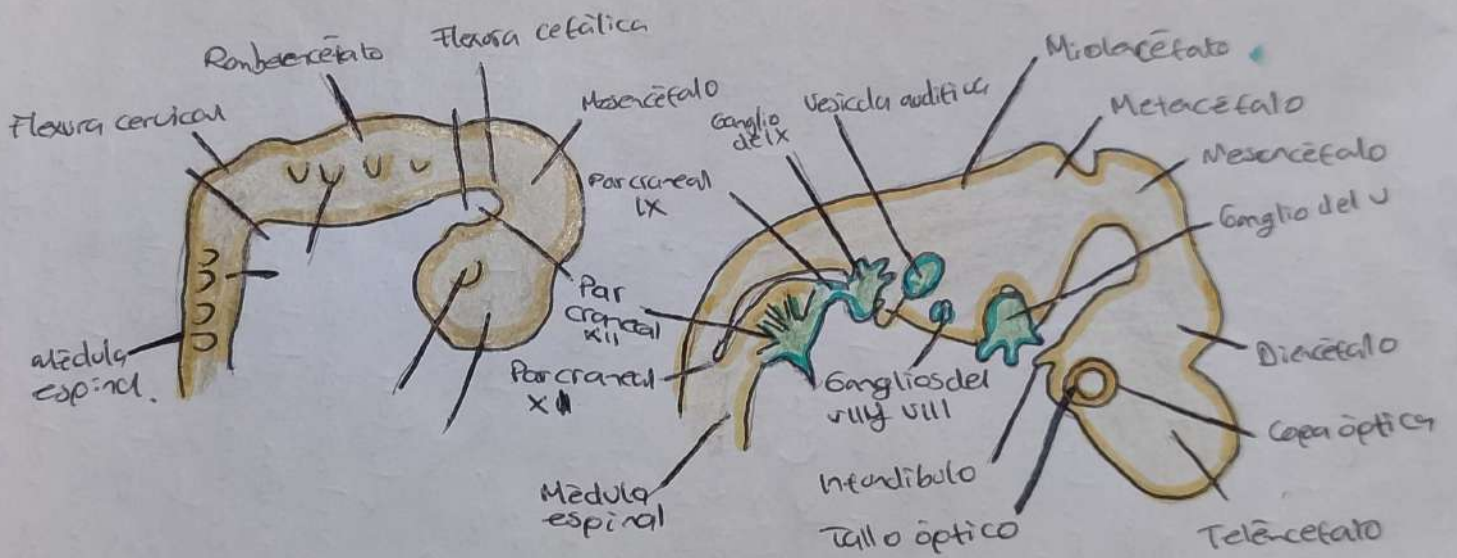
La inducción de la cresta neural puede ocurrir en etapas tan tempranas como la gastrulación, y de acuerdo con el modelo clásico, la cresta neural surge como resultado de la inducción por el ectodermo subyacente no neural y por el mesodermo subyacente sobre la placa neural.

Dentro del tubo neural, las células precursoras de la cresta neural son epiteliales y están fuertemente adheridas a otras células neuroepiteliales a través de una variedad de uniones intercelulares. Entre ellas destacan las Cadherinas.

Las células de la cresta neural se liberan del tubo neural en el tronco en la zona del último somito formado y en la placa neural cefálica cambiando su morfología y propiedades desde las típicas células neuroepiteliales a las propias de las células mesenquimatosas.



# Sistema Nervioso



# Sistema nervioso Central

