



Mi Universidad

Super Nota

Nombre del Alumno: Estrella Morales Rodríguez

Nombre del tema: Super Nota

Parcial: Segundo

Nombre de la Materia: Morfología

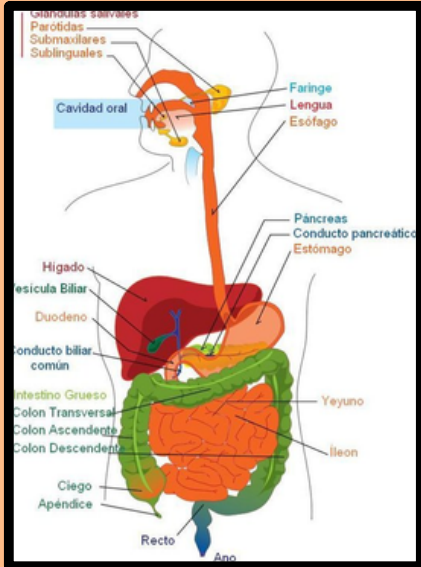
Nombre del profesor: Felipe Antonio Morales Hernández

Nombre de la Licenciatura: Nutrición

Cuatrimestre: primero

Comitán de Domínguez Chiapas a 11 de octubre de 2024.

" SISTEMA DIGESTIVO "



<https://saberimagenes.com/wp-content/uploads/2019/09/AparatoDigestivo2.jpg>

El aparato digestivo es un tubo de aproximadamente 11 metros de largo, inicia en la boca y termina en el ano.

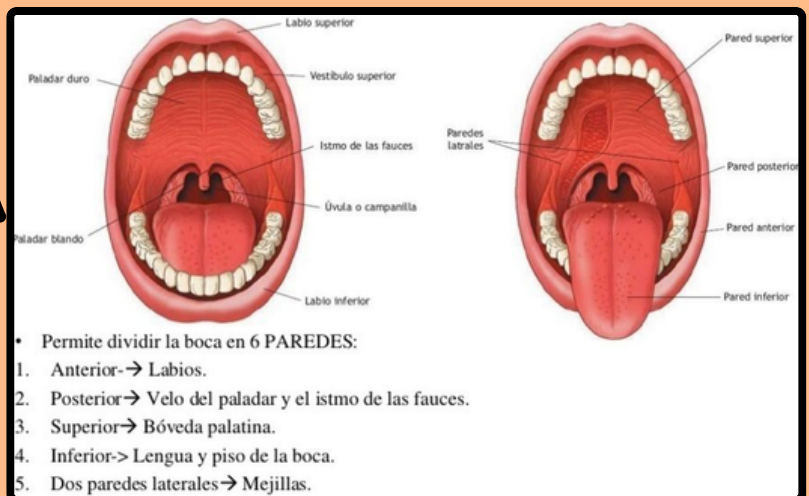
- Cavidad bucal
- Esófago
- Estómago
- Intestino delgado
- Intestino grueso

Cuenta con estructuras accesorias.

- Dientes
- Lengua
- Glándulas salivales
- Hígado
- Páncreas
- Glándulas gástricas
- Glándulas intestinales

Constituido por:

- Dientes
- Lengua
- Labios



• Permite dividir la boca en 6 PAREDES:

1. Anterior → Labios.
2. Posterior → Velo del paladar y el istmo de las fauces.
3. Superior → Bóveda palatina.
4. Inferior → Lengua y piso de la boca.
5. Dos paredes laterales → Mejillas.

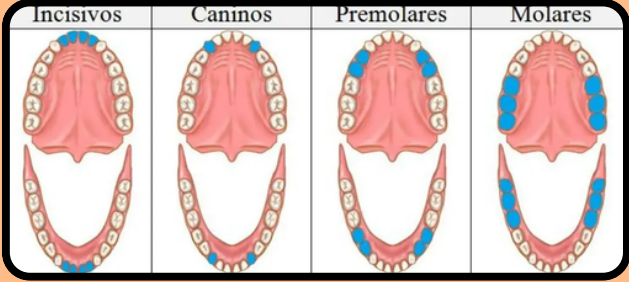
<https://i.pinimg.com/originals/02/2b/8e/022b8ee8761c68797941ef5ae37b7f65.jpg>

Dientes:
leche:

- 20 piezas.

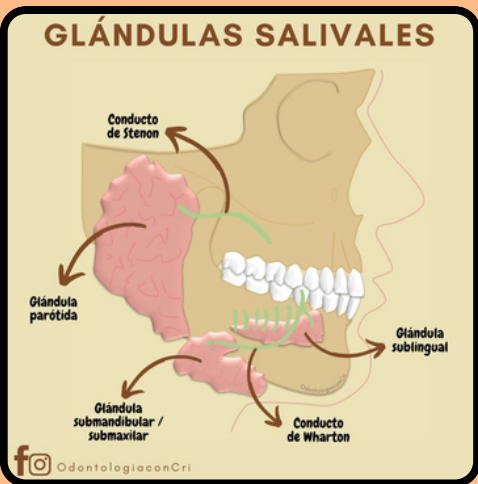
Permanentes:

- 32 piezas.



<https://comofuncionaque.com/wp-content/uploads/2016/03/tipos-de-dientes-1.jpg>

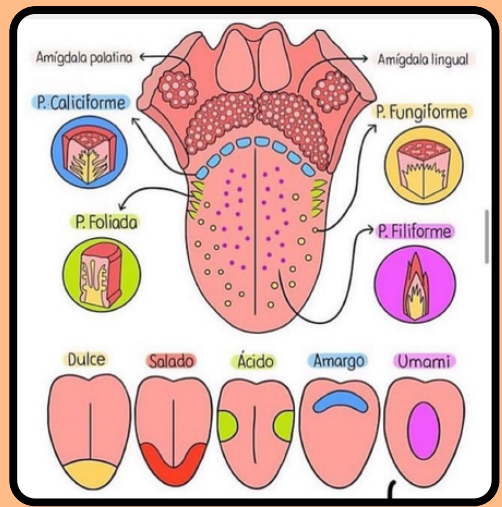
Dientes de leche	Salida	Caida
Incisivo central	8-12 meses	6-7 años
Incisivo lateral	9-13 meses	7-8 años
Canino (colmillo)	16-22 meses	10-12 años
Primera molar	13-19 meses	9-11 años
Segunda molar	25-33 meses	10-12 años
Molares	23-31 meses	10-12 años
Caninos	14-18 meses	9-11 años
Caninos	17-23 meses	9-12 años
Incisivos	10-16 meses	7-8 años
Incisivos	6-10 meses	6-7 años



<https://i.pinimg.com/736x/62/a4/cf/62a4cfa54fd614387c5d8ee613b30f.jpg>

Lengua:

- 10 cm de largo.
- 4 de ancho.
- 1 a 1,5 de espesor.



<https://i.pinimg.com/originals/5d/3a/b2/5d3ab24868af74a8ec4cbb05c0fc56c7.jpg>

ESÓFAGO

VISTA GENERAL 18-26 cm

HISTOLOGICAMENTE

FUNCIÓN: transportar los alimentos

EES*

- MUSCULO ESQUELETICO
- LISO ESQUELETICO
- MUSCULO LISO

EPITELIO ESOFAGICO:
 Se encuentra en la capa mucosa, es plano no queratinizado estratificado, recubre la luz del esófago en su parte interna.

¿NO TIENE CAPA SEROSA?
 No, el esófago no tiene capa serosa a diferencia del resto del tracto gastrointestinal.

<https://i.pinimg.com/736x/71/55/fb/7155fb53a7cbe9b9504f134b69fed999.jpg>

• De 25 a 30 cm de largo.
 • 2 cm aproximadamente de ancho.

Estómago

Es un órgano que constituye la porción más distendida del tubo digestivo situado entre el esófago y el intestino delgado (duodeno)

Datos generales
 Capacidad de 1,5l en adultos
 25cm de longitud
 12cm de ancho
 8cm de profundidad

Funciones

- Almacenamiento
- Mezcla formando el quimo
- Vaciamiento
- Secreción de HCl

Masa pastosa y ácida compuesta por los alimentos ingeridos y las secreciones gástricas

<https://i.pinimg.com/originals/5d/49/e1/5d49e11391462574e81bcc203f65783d.jpg>

• Aproximadamente 25 cm de longitud.

Anatomía del Estómago

<https://i.pinimg.com/originals/7b/68/62/7b6862554661b17c443a68f89d92a14d.jpg>

Esquema de las capas del intestino delgado

<https://i.pinimg.com/originals/5d/49/e1/5d49e11391462574e81bcc203f65783d.jpg>

- tiene de 4 a 5 centímetros de ancho.
- De 6 a 7 metros de longitud
- Duodeno: Aprox. 25 cm de largo.
- Yeyuno: 2.5 m de largo.
- Íleon: 2.5 a 3.5 m de largo.

INTESTINO DELGADO

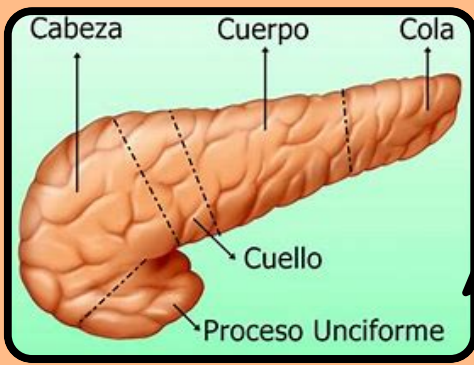
www.abcfichas.com
<https://www.abcfichas.com/wp-content/uploads/2023/02/Partes-del-intestino-delgado.jpg>

EL INTESTINO GRUESO

www.abcfichas.com

- El colón ascendente: longitud de 25 cm.
- El colón transverso: tiene una longitud media de 50 cm.
- El colón descendente: 30 cm de longitud.
- Sigmoide: 20 a 40 cm aprox.
- recto: de 10 a 15 cm.
- Apéndice: 5 a 10 cm aprox.

(a) Vista tridimensional de las capas del intestino grueso



https://th.bing.com/th/d/OIP/hk_TAn96uPofmS10zynewhaE2w=280&h=210&w=74&cc=7&oi=58&pid=1.7

- Longitud: 15-20 cm.
- Ancho: 3-5 cm.
- Peso: 50-100 gramos.
- Cabeza: 3-5.
- Cuerpo: 2-4.
- Cola: 1-2 cm.

PANCREAS

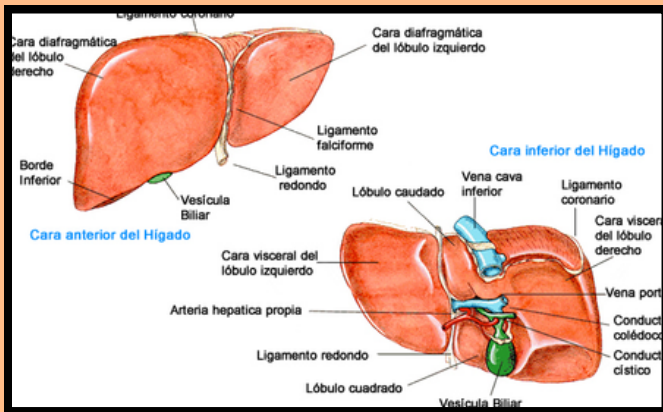
ANATOMÍA

El páncreas en su lugar

IRRIGACIÓN

Figura 2.48. Irrigación arterial y drenaje venoso del páncreas. Dada la estrecha relación entre el páncreas y el duodeno, comparten todos o casi todos los vasos sanguíneos. **A.** Arterias. **B.** Venas. Las venas acompañan a las arterias que perfunden el páncreas.

https://200ahablogmedico.com/wordpress/wp-content/uploads/2016/05/560348875e9915ef4e4920thumb_1200_1200.jpg



https://amhigo.com/images/mi_higado/anatomia/carashigado.jpg

- Longitud: 15-20 cm
- Ancho: 3-5 cm.
- Peso: 1.5 kg

Referencias:

- Docsity.com. (2018). Pesos y medidas de los órganos para estudiantes de Medicina. [online] Available at: <https://www.docsity.com/es/noticias/news-medicina/pesos-y-medidas-de-los-organos-para-estudiantes-de-medicina/> [Accessed 18 Apr. 2018].2.
- Hall, J., Guyton, A. and Hall, J. (2012). Pocket companion to Guyton and Hall textbook of medical physiology. Philadelphia: Elsevier/Saunders.