



## Cuadro sinóptico

*Nombre del Alumno :* Lesly Yaquelin Morales Escalante

*Nombre del tema :* cuadro sinóptico

*Parcial :* unidad 3

*Nombre de la Materia :* Anatomía y Fisiología

*Nombre del profesor:* María del Carmen López Silva

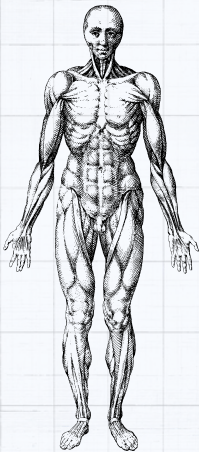
*Nombre de la Licenciatura :* licenciatura en enfermería

*Cuatrimestre:* I

*Lugar y Fecha de elaboración* Comitán de Domínguez

01/11/2024

# CUADRO SINOPTICO DE:



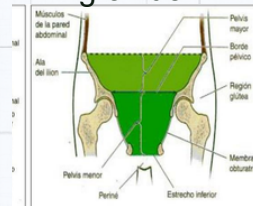
## Pelvis mayor y menor:

La pelvis es una estructura anatómica rígida no deformable que conecta el tronco con los miembros inferiores, siendo por tanto transmisora de cargas y fuerzas fundamentales para la sedestación, la bipedestación y la marcha.

## Pelvis mayor :

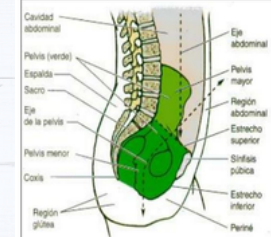
La cavidad de la pelvis falsa se sitúa por encima de la línea terminal y, por ende, de la pelvis menor o pelvis verdadera. Contiene las vísceras intestinales no contenidas en la pelvis menor y, en el embarazo, al útero

grávido.



## Pelvis menor:

La cavidad de la pelvis verdadera va desde la sínfisis púbica, rodeando la superficie interna del ilion por una línea imaginaria, llamada línea arcuata, Innominada o Arqueada, hasta el promontorio del hueso sacro.



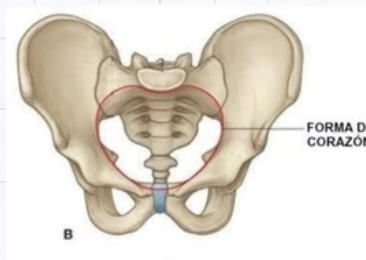
## Comparacion de pelvis masculina y femenina:

☒. Pelvis mayor o parte superior: compuesta por la parte superior del hueso sacro, parte superior de la rama pubiana y fosas ilíacas.

. Pelvis menor o parte inferior: formada por el resto del hueso sacro y cóccix, cuerpo del pubis y ramas isquiopubianas.

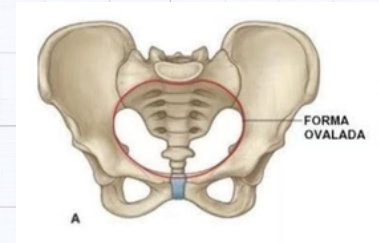
## pelvis masculina :

la pelvis de los hombres se encuentra rodeada de músculos que son mucho más fuertes y voluminosos que los que rodean la pelvis de la mujer.



## pelvis femenina :

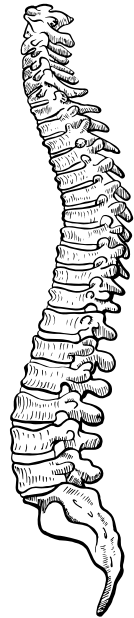
La pelvis femenina se caracteriza por ser una cavidad que se estrecha hacia su parte inferior y que se encuentra limitada por diversos huesos. Dentro de esta cavidad ósea se encuentra alojado el aparato reproductor femenino.



## Conclusion:

En conclusion la pelvis es la región anatómica inferior del tronco. Siendo una cavidad, es un embudo osteomuscular que se estrecha hacia abajo, limitado por el hueso sacro, el cóccix y los coxales (que forman la cintura pélvica) y los músculos de la pared abdominal inferior y del perineo. Limita un espacio llamado cavidad pélvica, en donde se encuentran órganos importantes, entre ellos, los del aparato reproductor femenino.

la pelvis se divide en dos regiones, la pelvis mayor (también se la puede llamar pelvis falsa) y la pelvis menor (pelvis verdadera). La pelvis es muy importante ya que es un hueso situado en la zona media que posee dos movimientos muy importantes



## Bibliografía:

BIBLIOGRAFÍA <https://www.bing.com/videos/search?q=VIDEO+DE+ANATOMIA+Y+FISIOLOGIA&&view=detail&mid=5F9212E477C1E98CEE4B5F9212E477C1E98CEE4B&&FORM=VRDGAR>  
<https://www.bing.com/videos/search?q=VIDEO+DE+ANATOMIA+Y+FISIOLOGIA&ru=%2Fvideos%2Fsearch%3Fq%3DVIDEO%2520DE%2520ANATOMIA%2520Y%2520FISIOLOGIA%26%26FORM%3DVDVXX&view=detail&mid=FD697F614CD4E7E5CDC4FD697F614CD4E7E5CDC4&&FORM=VDRVSR>  
<https://www.bing.com/videos/search?q=SISTEMA+OSEO&&view=detail&mid=CFD B219B008773CF8154CFDB219B008773CF8154&&FORM=VRDGAR&ru=%2Fvideos%2Fsearch%3Fq%3DSISTEMA%2520OSEO%26qs%3Dn%26form%3DQBVD MH%26%3D%2525eAdministra%2520tu%2520historial%2520de%2520b%25C3%25BA%26sp%3D1%26ghc%3D1%26pq%3Dsistema%2520oseo%26sc%3D1012%26sk%3D%26cvid%3D91E742B607E44D5F9397ECC14F6A42F5%26ghsh%3D0%26ghacc%3D0%26ghpl%3D>