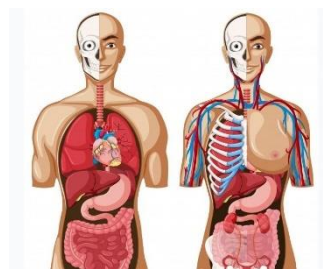




**LICENCIATURA EN  
ENFERMERIA I**

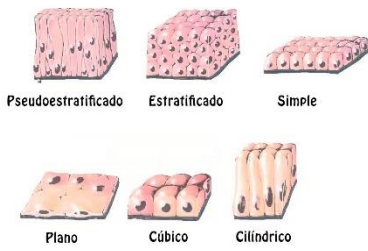
**ANATOMIA Y FISIOLOGIA I**



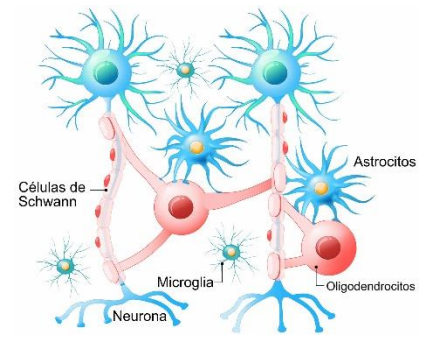
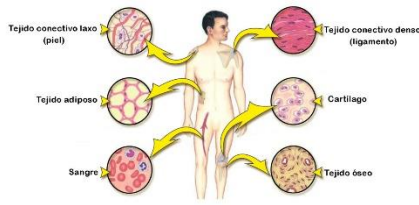
**PROFESORA  
MARIA DEL CARMEN LOPEZ SILBA**

**JORGE LUIS PONCE SOBERANO**

**Tejido epitelial**



**El tejido conectivo**



Tipos de tejidos del cuerpo humano

Epitelial

Conjuntivo o Conectivo

Nervioso

Muscular

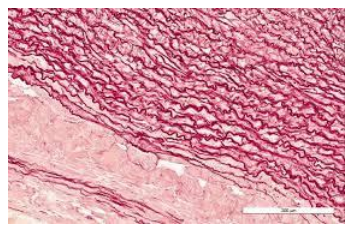
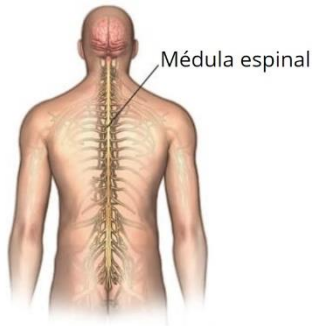
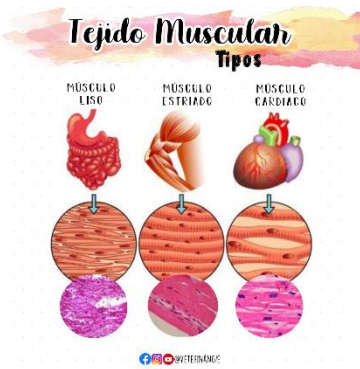Composición o Constitución

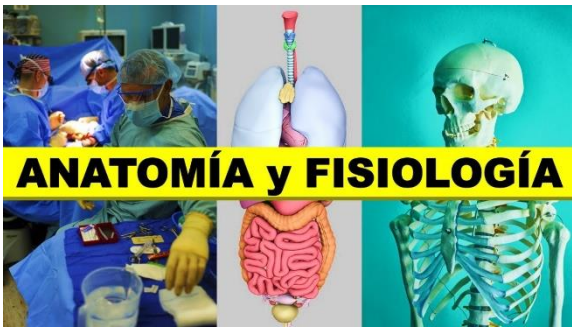Es que cubre la superficie del cuerpo y recubre el interior de algunos órganos y cavidades

Se compone de fibras elásticas, con excepción de la sangre

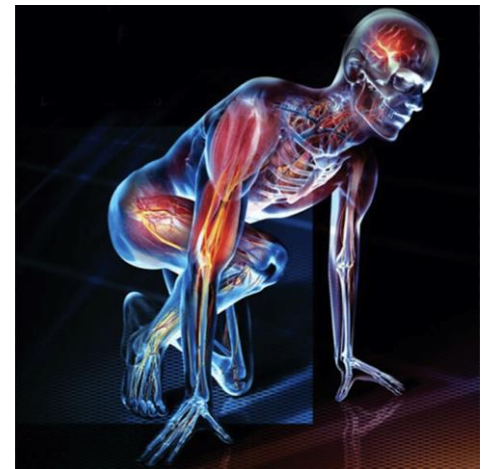Esta constituido en su mayor parte por redes de neuronas los nervios la medula espinal y el cerebro

Es a base de fibras y tejidos y su capacidad de contraerse





# ANATOMÍA y FISIOLÓGÍA



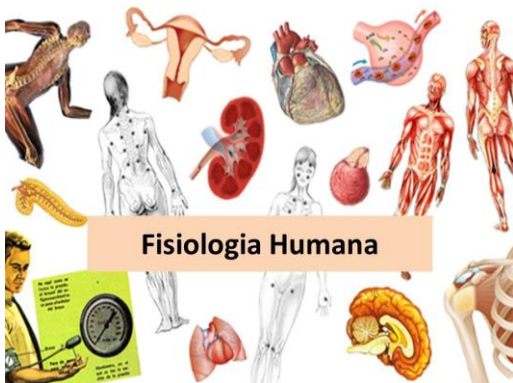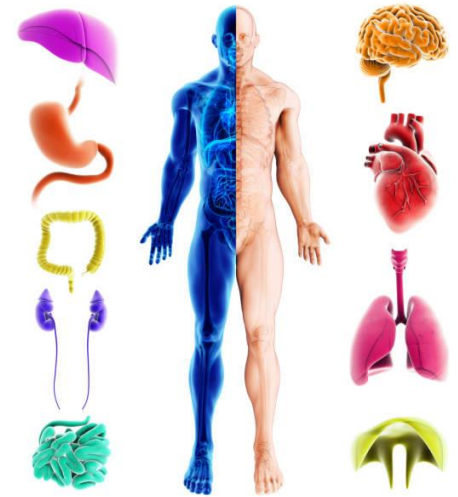## Funciones

**Epitelial**  
 Cumple la función de protección, secreción, excreción, absorción, filtración y sensación

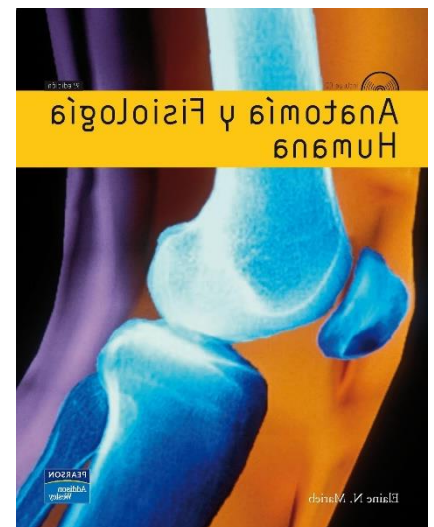
**Conjuntivo**  
 Su trabajo es mantener los tejidos y órganos unidos o separados, y servirles como sostén, de forma que los mantiene en su

**Nervioso**  
 Compone el sistema nervioso, también se forma de células gliales que dan soporte a las neuronas

**Muscular**  
 Es la capacidad de contraerse sin necesidad de que el individuo se de cuenta, es decir poder mover el cuerpo a inconciencia y sin voluntad




## Fisiología Humana



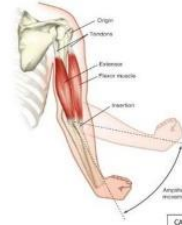# ANATOMÍA Y FISIOLÓGÍA

11.ª EDICIÓN



PATTON BELL • THOMPSON • WILLIAMS

## MÚSCULO ESQUELÉTICO



APROX. EL 40% DEL CUERPO ES MÚSCULO ESQUELÉTICO Y TAL VEZ EL 30 % DE MÚSCULO LISO Y CARDÍACO

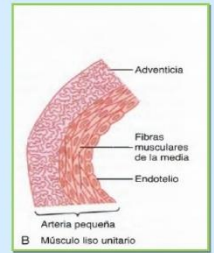FORMADO POR NUMEROSAS FIBRAS CON UN DIÁMETRO VARÍA ENTRE 10 Y 80 µm.

CADA MIOFIBRILA CONTIENE 1.500 FILAMENTOS DE MIOSINA Y 3000 DE ACTINA

## TIPOS DE MÚSCULO LISO



A Músculo liso multinitario



B Músculo liso unitario

Músculo liso sincitial o músculo liso visceral.

By: Ronny Torres Ramirez

Grupos o divisiones

Epitelial

- . Uniones estrechas
- . Zónula adherens
- . Desmosomas

Conectivo morfofuncional:

- . Tejidos conjuntivos no especializados
- . Tejidos conjuntivos especializados

Musculo

- . musculo esquelético
- . musculo cardiaco
- . musculo liso

Nervioso

- . sistema nervioso central
- . sistema nervioso periférico
- . sistema nervioso simpático
- . sistema nervioso parasimpático
- . sistema nervioso entérico

