

# trabajo



# UDS

Mi Universidad

*Nombre del Alumno: Jonatan Emanuel Vazquez García*

*Nombre del tema: Pelvis*

*Parcial: 3er parcial*

*Nombre de la Materia: Anatomía y Fisiología I*

*Nombre del profesor: María del Carmen López Silba*

*Nombre de la Licenciatura: Licenciatura en Enfermería*

*Cuatrimestre: 1er cuatrimestre*

*La Independencia Chiapas a 01 de noviembre del año 2024*

*Lugar y Fecha de elaboración*

**ANATOMIA  
Y  
FISIOLOGIA**

**Pelvis mayor  
y  
pelvis menor**

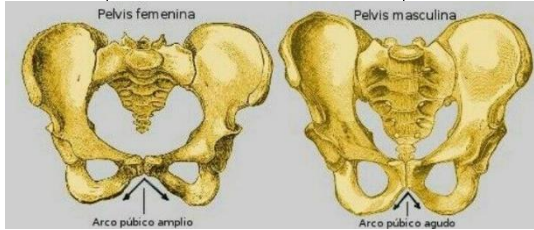
**Pelvis mayor**

La pelvis mayor o pelvis falsa se sitúa por encima de la línea terminal, contiene las vísceras intestinales no contenidas en la pelvis menor

**Pelvis menor**

La pelvis menor o también llamada pelvis verdadera va desde la sínfisis púbica, rodeando la superficie interna del ilion por una línea imaginaria, hasta el promontorio del hueso

**Comparación de  
pelvis masculina  
y femenina**



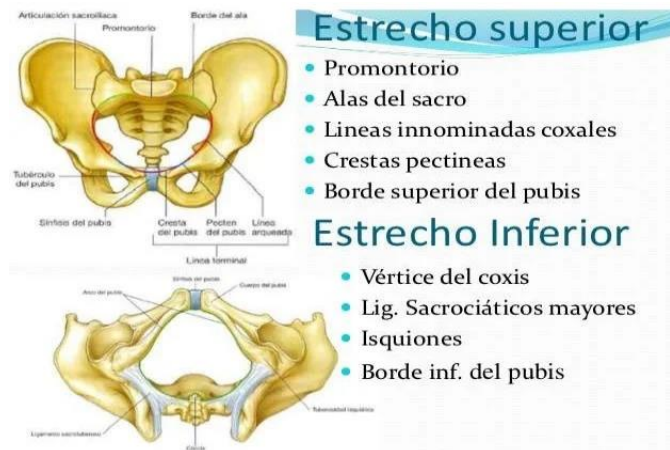la pelvis femenina tiene forma ovalada y es mas grande en las mujeres, esta se encuentra de manera arqueada hacia adelante y sus huesos son mucho mas delgados y ligeros, los acetábulos femeninos son mucho mas pequeños que la de los hombres

La pelvis de los hombres adopta la forma de corazón y es más pequeña; además se encuentra rodeada de músculos que son mucho más fuertes y voluminosos, los acetábulos de los hombres son mucho más grande que el de las mujeres

La pelvis se divide en dos regiones:  
pelvis mayor . pelvis menor .

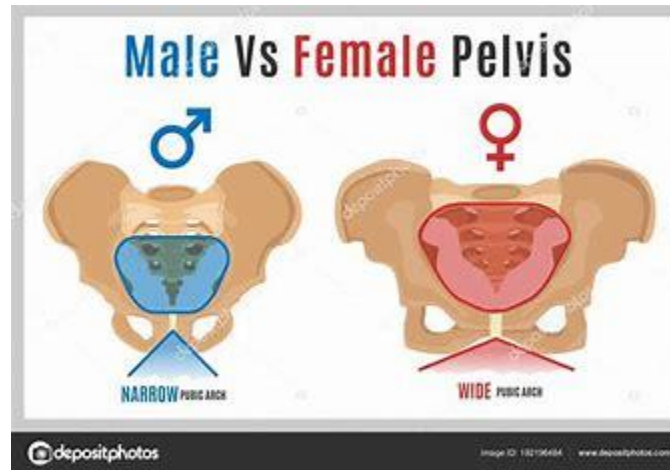
## RESUMEN

El tema de la pelvis, es una tema muy importante ya que como conocidos como se divide, así como también la diferencia entre la pelvis masculina y femenina. En su definición de la pelvis nos dice que es una estructura anatómica, rígida no deformable que conecta el tronco con los miembros inferiores. Y esto hace que sea transmisora de cargas y fuerzas fundamentales para la sedestación, la bipedestación y la marcha, esta estructura es una armazón ósea en forma de anillo y esta comprendido por el hueso coxal, dentro de la pelvis mayor o también conocida como pelvis falsa, nos dice que esta se encuentra situada por encima de la línea terminal, esta contiene las viseras intestinales no contenidas en la pelvis menor y en el embarazo al útero grávido. La cavidad de la pelvis verdadera o pelvis menor nos dice que va desde la sínfisis púbica, rodeando la superficie del ilion por una línea imaginaria, la pelvis menor es una especie de cilindro irregular con una leve concavidad anterior.



En la comparación de la pelvis femenina y masculina encontramos ciertas características importantes, dice que la pelvis esta formado por los iliacos y el hueso sacro y se divide en dos partes pelvis mayor y pelvis menor, la pelvis femenina se caracteriza por ser una cavidad que se estrecha hacia su parte inferior y se encuentra limitada por diversos huesos. Dentro de las diferencias de la pelvis femenina y masculina podemos encontrar las siguientes: el borde de la pelvis tiene forma ovalada y es mas grande en las mujeres mientras que en la pelvis masculina adopta la forma de corazón y es mas

pequeño, otra de las características que las hace ver distintas es que la pelvis femenina se encuentra de manera arqueada hacia adelante, y sus huesos son mucho mas ligeros y delgados, mientras que la pelvis de los hombres se encuentra rodeada de músculos que son mucho mas fuertes y voluminosos. Es por ello que la pelvis tiene un papel importante en la anatomía humana, así como en la mujer ayuda en el embarazo y en el parto, ya que es por ese conducto que nace el bebe.



## BIBLIOGRAFIAS

Antología de la esc- paginas 85-90

[https://www.bing.com/images/search?view=detailV2&ccid=BPIcNc6l&id=325F8BE76C975ACC12A14EFD6B4F991AA8BA1647&thid=OIP.BPIcNc6IPVKSbOo6Q\\_XoiQHaFK&mediaurl=https%3a%2f%2fst3.depositphotos.com%2f2824873%2f19219%2fv%2f1600%2fdepositphotos\\_192196484-stock-illustration-female-male-pelvis-09.jpg&cdnurl=https%3a%2f%2fth.bing.com%2fth%2fid%2fR.04f21c35cea53d52926cea3a43f5e889%3frik%3dRxa6qBqZT2v9Tg%26pid%3dImgRaw%26r%3d0&exph=1114&expw=1600&q=pelvis+masculina+y+femenina&simid=608048936312271841&FORM=IRPRST&ck=9A9463ADDEB9C62F3A91AB2B7C0F84CE&selectedIndex=1&itb=0](https://www.bing.com/images/search?view=detailV2&ccid=BPIcNc6l&id=325F8BE76C975ACC12A14EFD6B4F991AA8BA1647&thid=OIP.BPIcNc6IPVKSbOo6Q_XoiQHaFK&mediaurl=https%3a%2f%2fst3.depositphotos.com%2f2824873%2f19219%2fv%2f1600%2fdepositphotos_192196484-stock-illustration-female-male-pelvis-09.jpg&cdnurl=https%3a%2f%2fth.bing.com%2fth%2fid%2fR.04f21c35cea53d52926cea3a43f5e889%3frik%3dRxa6qBqZT2v9Tg%26pid%3dImgRaw%26r%3d0&exph=1114&expw=1600&q=pelvis+masculina+y+femenina&simid=608048936312271841&FORM=IRPRST&ck=9A9463ADDEB9C62F3A91AB2B7C0F84CE&selectedIndex=1&itb=0)