



CUADRO SINOPTICO

Nombre del Alumno: Josué Marroquín Sánchez

Nombre del tema: Pelvis mayor y menor, Comparación de pelvis masculina y femenina

Parcial: 3

Nombre de la Materia: Anatomía

Nombre del profesor:

Nombre de la Licenciatura: Enfermería

Cuatrimestre: I

Lugar y Fecha de elaboración

Comitán de Domínguez Chiapas , sábado 2 de Noviembre del 2024.

Cuadro Sinóptico

3.11 Pelvis mayor y menor

Definición de pelvis

La pelvis es una estructura anatómica rígida no deformable que conecta el tronco con los miembros inferiores, siendo por tanto transmisora de cargas y fuerzas fundamentales para la sedestación, la bipedestación y la marcha. Consta de un armazón óseo con forma de anillo comprendido formado por el hueso coxal (a su vez compuesto por ilion, isquion y pubis) y cerrada posteriormente por sacro y coxis. Se divide en pelvis mayor (o falsa pelvis) por alojar órganos abdominales.

Definición

La cavidad de la pelvis falsa se sitúa por encima de la línea terminal y, por ende, de la pelvis menor o pelvis verdadera. Contiene las vísceras intestinales no contenidas en la pelvis menor y, en el embarazo, al útero gravídico. No tiene importancia en obstetricia, aunque tiene cierta aplicación en cirugía pélvica.

Limites

- Hacia los lados, las fosas ilíacas;
- Hacia atrás, las últimas dos vértebras lumbares; y
- Hacia delante, la parte inferior de la pared anterior del abdomen.

estructura

La pelvis mayor está formada por la parte superior del hueso sacro, rama superior del pubis y fosas ilíacas. Se sitúa en la región abdominal inferior y contiene parte de las vísceras abdominales.

ESTRUCTURA

Mayor

Definición

La pelvis menor está formada por la parte inferior del hueso sacro, rama inferior del pubis y el coxis. Se sitúa en la región pélvica inferior y contiene los órganos reproductivos. Para medir el diámetro de esta se sitúa el ángulo ósteo.

Limites

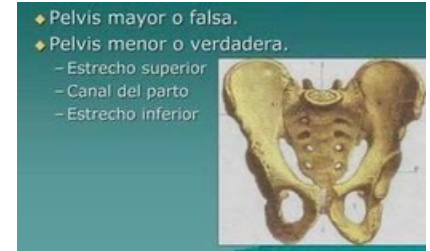
- El borde superior de la sínfisis púbica, que se continúa con el borde superior de las ramas horizontales del pubis.
- La eminencia isquiopúbica que corrige continuidad con la línea denominada línea terminal.
- La articulación o síncondrosis sacrococcígea.
- El alarón del hueso sacro que termina en el promontorio sacro.
- Diseño antero-posterior.

estructura

La pelvis menor está formada por el resto del hueso sacro y coxis, cuerpo del pubis y ramas isquiopúbicas.

Menor

Imágenes



3.12 Comparación de pelvis masculina y femenina

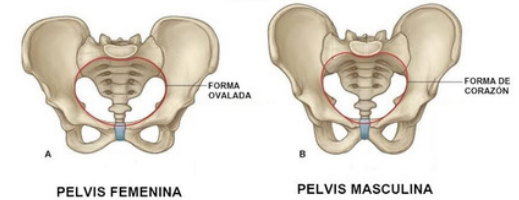
femenina

La pelvis femenina (2) se encuentra en la región inferior del tronco, que se dividirá en pelvis mayor y menos como se mencionó anteriormente. La pelvis femenina se caracteriza por ser una cavidad que se estrecha hacia su parte inferior y que se encuentra limitada por diversos huesos, como se puede apreciar en la imagen. Dentro de esta cavidad ósea se encuentra alojado el aparato reproductor femenino.

Masculina

La pelvis masculina es una parte de la estructura ósea central que forma la base de la columna vertebral y sostiene los órganos internos del abdomen y la pelvis. La pelvis masculina está hecha de los huesos coxales, el sacro y el coxis, y biológicamente, la pelvis masculina difiere de la pelvis femenina. La pelvis masculina también es generalmente más estrecha y profunda. A menudo, su propósito es soportar más masa muscular, lo que se refleja en ángulos agudos más pronunciados, como el ángulo subpúbis. También, la cresta ilíaca tiende a ser más prominente debido a diferencias en el diseño del cuerpo y la musculatura. Además de proporcionar soporte estructural, la pelvis masculina protege a la mayoría de los órganos importantes, como la vejiga, el recto y las estructuras reproductivas. La zona también se conecta a varios músculos importantes de los huesos que permiten la locomoción.

Imagenes



Conclusion

Para concluir el presente trabajo podemos destacar cómo la pelvis se divide en dos regiones, la pelvis mayor o falsa y la pelvis menor o verdadera, cada una con funciones específicas y características anatómicas distintas. La pelvis mayor actúa como un soporte estructural para los órganos abdominales superiores, mientras que la pelvis menor es crucial para el soporte de los órganos reproductivos de la mujer.

Está marca una diferencia notable y es así como da lugar a la pelvis masculina y femenina, estas son notables y están relacionadas principalmente con las funciones reproductivas. Es de esta manera en la cual nosotros podemos distinguir y sobre todo analizar su estructura y la diferencia entre ellas.

En resumen, estas diferencias en la anatomía de la pelvis son un ejemplo claro de cómo cada apartado de ella y estructura tiene un significado y un propósito específico, el cual ahora nos toca a nosotros analizar y entender su finalidad.

Bibliografía

Thibodeau G. y col. Anatomía del sistema muscular. Cap 10. En Anatomía y Fisiología Estructura y función del cuerpo humano. 2ª Ed. Ed Harcourt brace, Madrid España 1995. p.p 275