



Mi Universidad

Nombre del Alumno: Daniel Alexander Sanchez Morales

Nombre del tema: Diverticulitis aguda

Nombre de la Materia: Fisiopatología

Nombre del profesor: Felipe Antonio Morales Hernández

Nombre de la Licenciatura: Enfermería

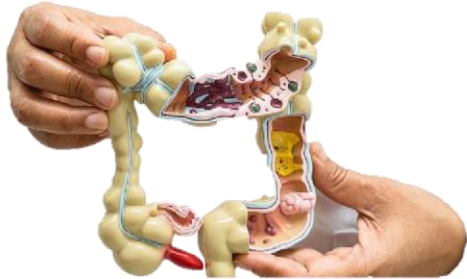Cuatrimestre: 4

Parcial: 2

Fisiopatología y manejo inicial de diverticulitis aguda

Definición

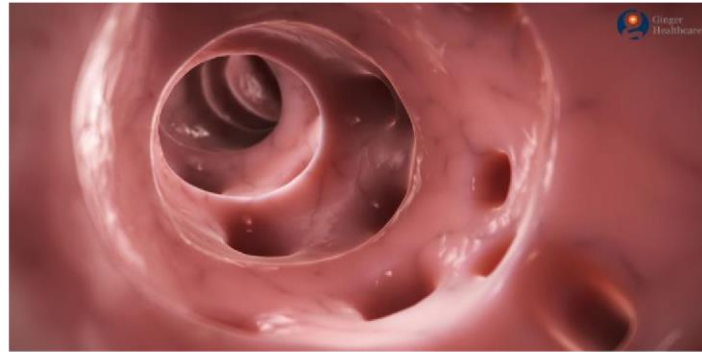
Es un desorden gastrointestinal que genera significativa morbilidad y costos al sistema de salud. La diverticulitis aguda es la inflamación secundaria a micro perforaciones diverticulares.



Factores de riesgo

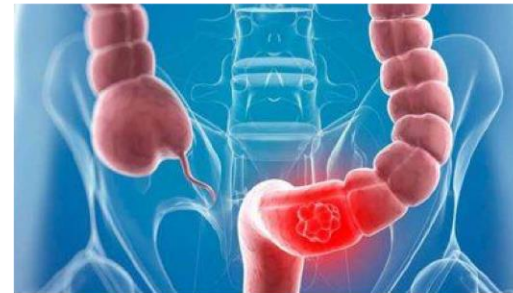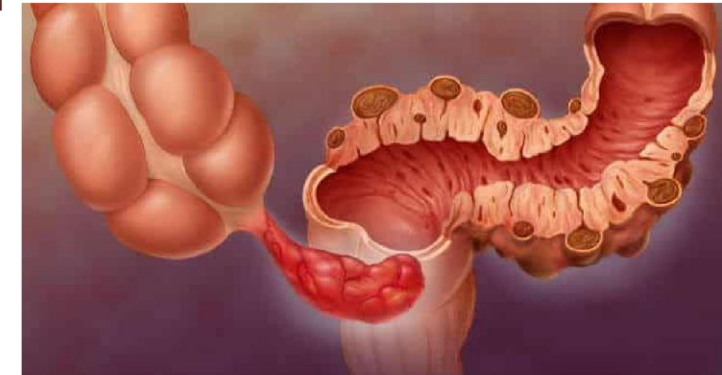
La diverticulitis es más común en las personas mayores de 50 años. Otros factores que aumentan el riesgo de diverticulitis son los siguientes:

- Obesidad
- Fumar
- Una dieta baja en fibras
- Una dieta alta en carnes rojas
- Consumo excesivo de alcohol



Por lo general, la pared del intestino grueso o colon es suave. Un divertículo es una bolsa abultada irregular que se forma en la pared del colon. Varias bolsas se conocen como divertículos.

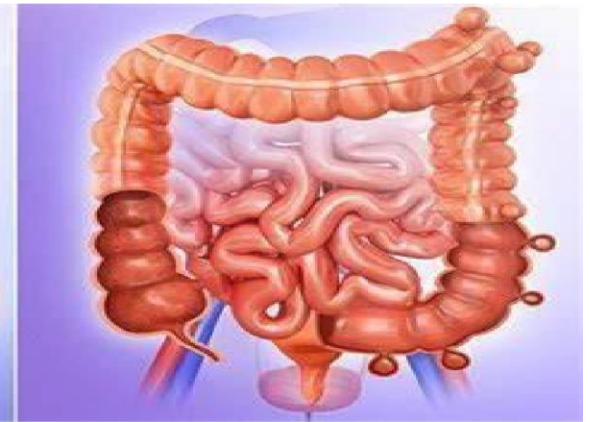
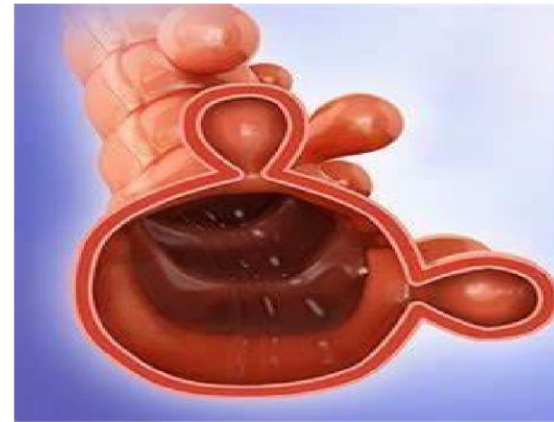Se subclasifica en simple (sin complicaciones) o complicada.



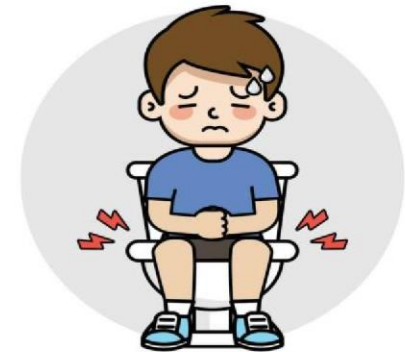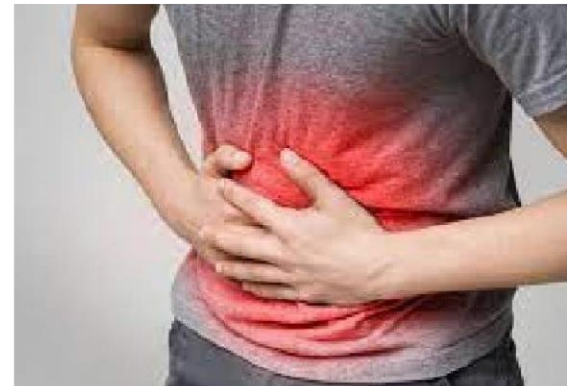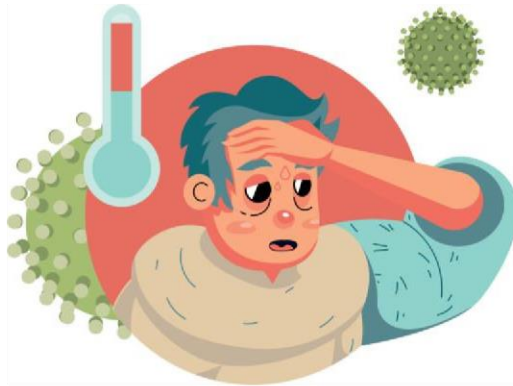La inflamación se debe a la actividad del sistema inmunitario que aumenta el flujo de sangre y envía células que combaten la enfermedad.

Terminología

Los divertículos son protrusiones saculares de la pared abdominal. La presencia de divertículo intestinales se le conoce diverticulosis. La enfermedad diverticular se puede manifestar como enfermedad diverticular sintomática, colitis segmentaria asociada a diverticulosis.



Síntomas



Epidemiología

El riesgo de diverticulosis en personas con diverticulitis es de 10% a 25%. Sin embargo, más del 50% de los americanos mayores de 60 años tienen esta enfermedad. La diverticulitis es más común en hombres que en mujeres hasta la sexta década de vida se vuelve más común en mujeres.

Los divertículos aparecen progresivamente con el tiempo en las paredes del colon. La presión en el colon, posiblemente a causa de esfuerzos, puede ocasionar la formación de divertículos donde la pared del colon es débil.

Fisiopatología

La teoría traumática

Esta describe un mecanismo de trauma al divertículo por fecalitos impactados y ocurre un sobrecrecimiento bacteriano y el tratamiento antibiótico es clave.

La teoría isquémica

Esta sugiere que dichos impulsos causan compresión persistente de los vasos sanguíneos en el cuello diverticular, desencadenando isquemia y perforaciones.

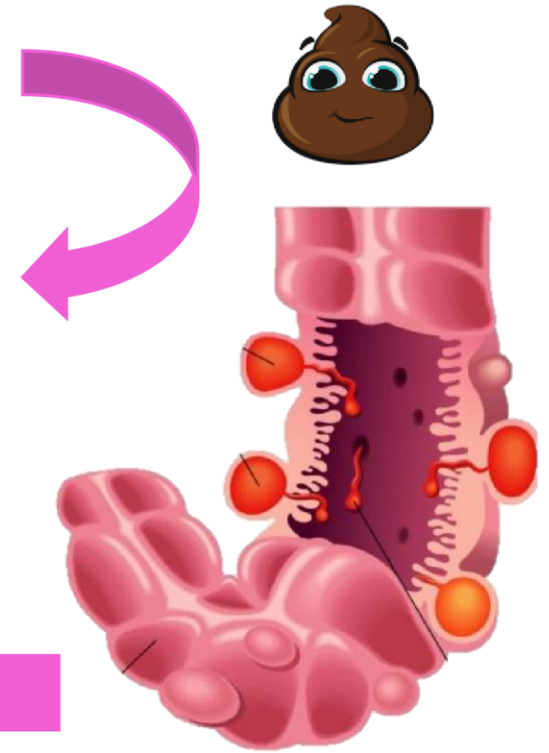
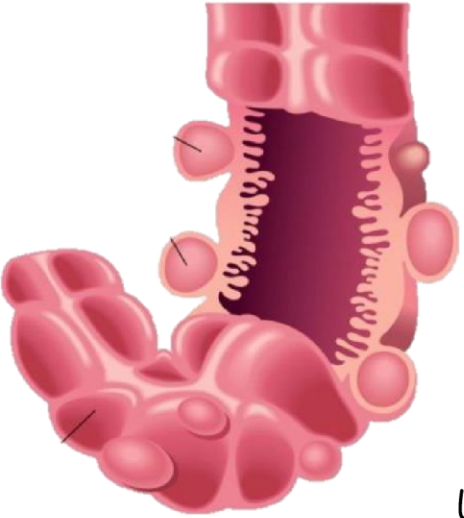Abordaje diagnóstico

La forma de presentación mas común es dolor abdominal en el cuadrante inferior izquierdo, con síntomas sistémicos. Durante el examen físico se debería identificar la presencia de sepsis o peritonismo. Los estudios complementarios de laboratorio y gabinete complementan la evaluación.

Las pruebas de laboratorio de rutina incluyen hemograma, urea, electrolitos y marcadores inflamatorios.

Se debe realizar urianalisis para excluir origen urinario de los síntomas y prueba de embarazo en edad fértil. También prueba de heces en px con diarrea.

La radiografía simple de abdomen puede contribuir a evaluar neumoperitoneo.



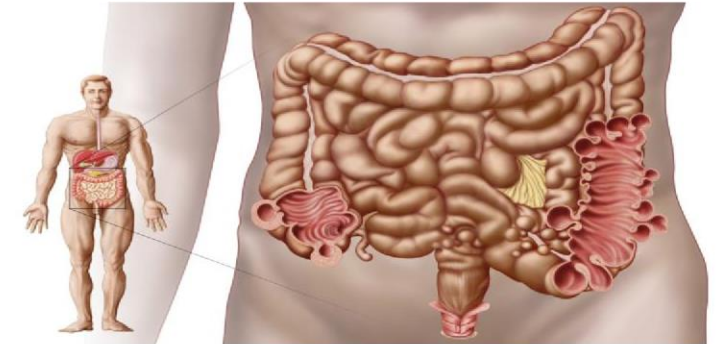
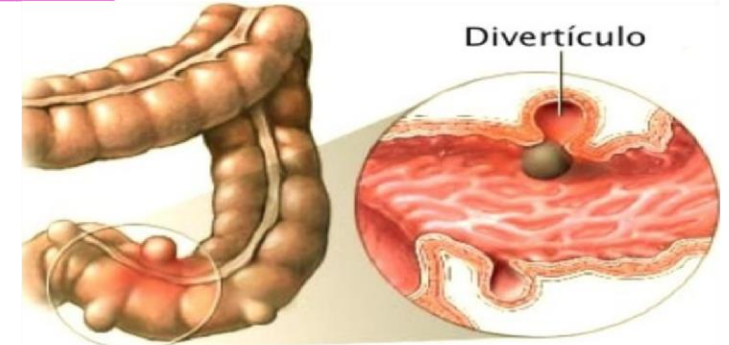
Clasificación

Complicada

Se asocia abscesos, perforación, fistulización u obstrucción (2,6,9). La obstrucción es la mas complicada (70%).

No complicada

La mayoría de los casos se presenta con diverticulitis no complicada (80%), que consiste en inflamación simple de los divertículos.



Tratamiento

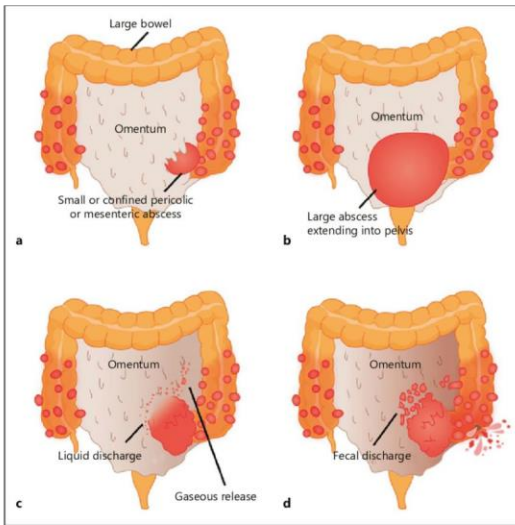
No complicada

La clasificación de Hinchey modificada ayuda a orientar el tratamiento. Hay que tomar tres puntos importantes:

- La dieta
- El manejo del dolor
- Antibioticoterapia

Complicada

La alimentación con líquidos claros debería iniciarse si el px tolera la vía oral. El procedimiento de Hartmann es el abordaje quirúrgico de preferencia en px hemo dinámicamente inestables con diverticulitis perforada.



bibliografia

- Apuntes de clase
- Revista medica sinergia. Actualización sobre fisiopatología y manejo inicial de diverticulitis aguda. Sep 2022.